

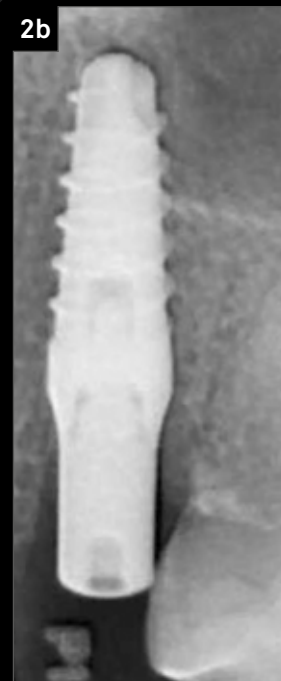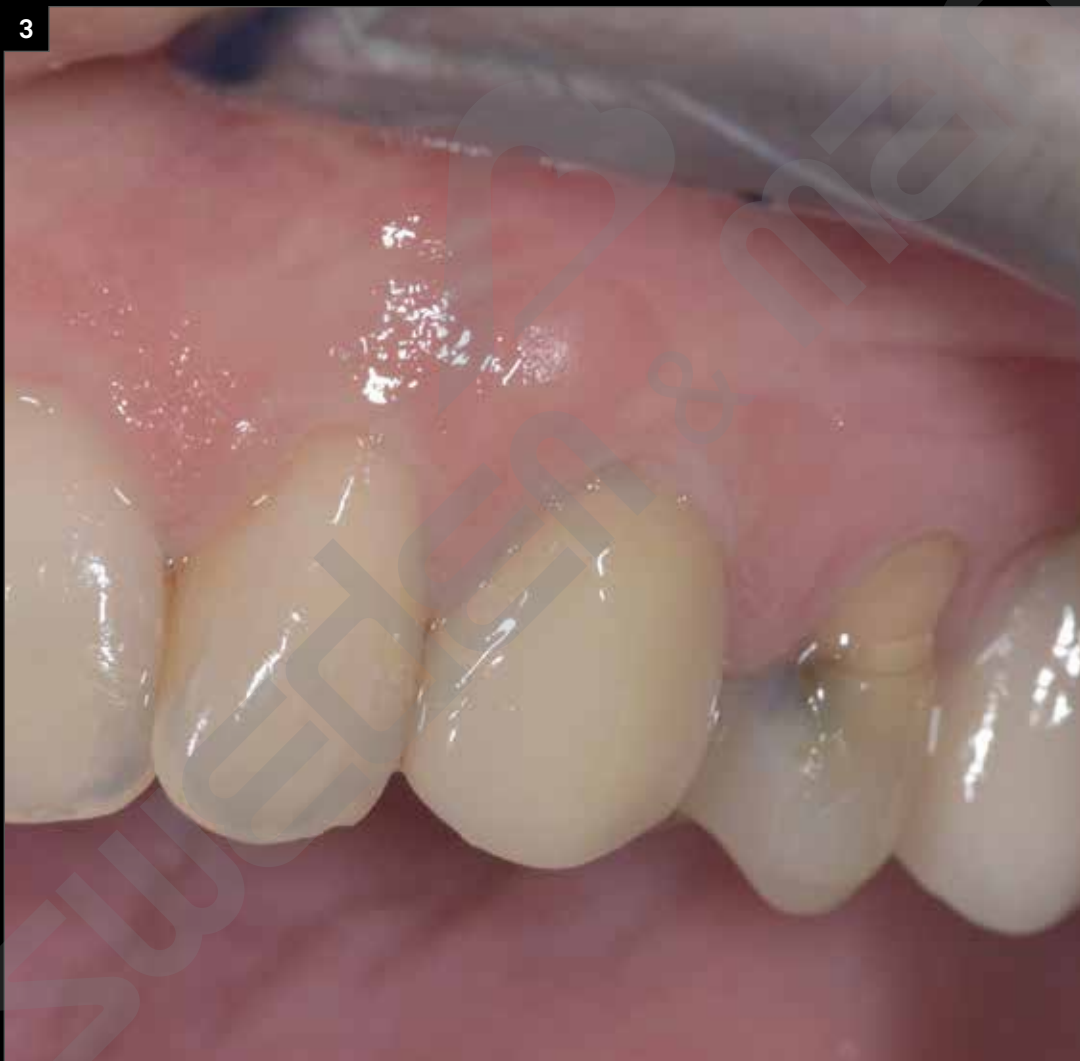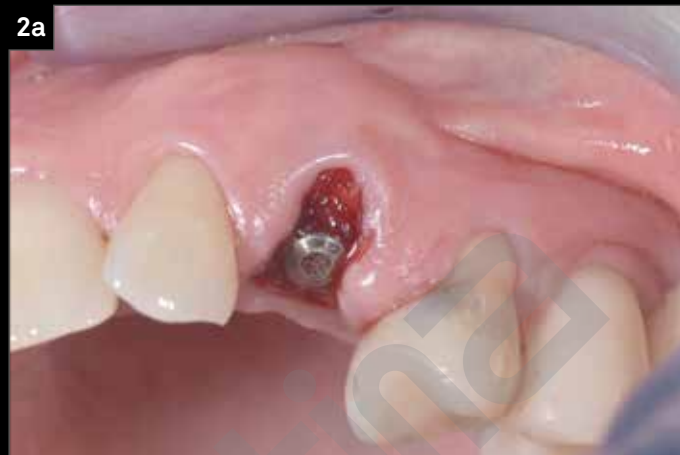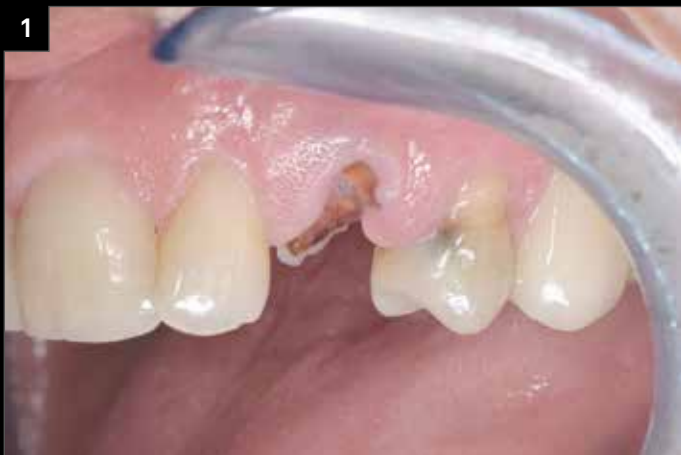Carico immediato di impianto Prama RF in posizione 2.3

Dott. Costantino Vignato, Dott. Giuseppe Vignato, Odt. Riccardo Finotello, Vicenza

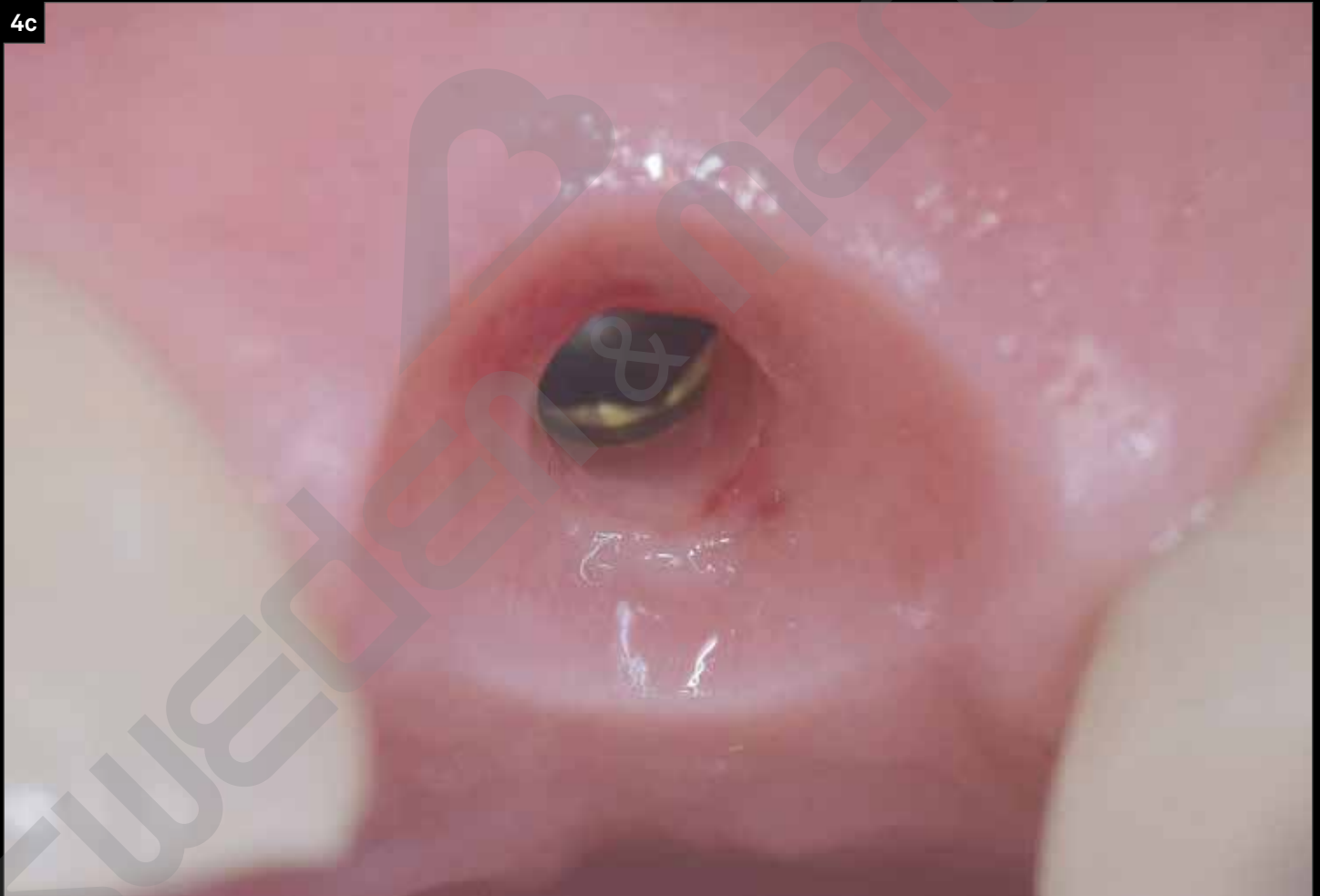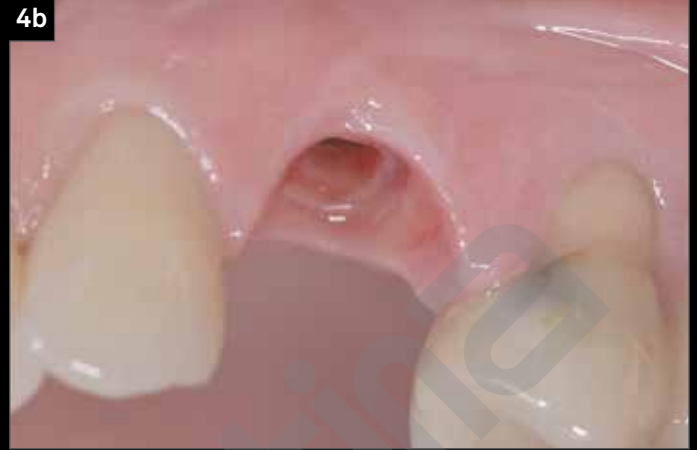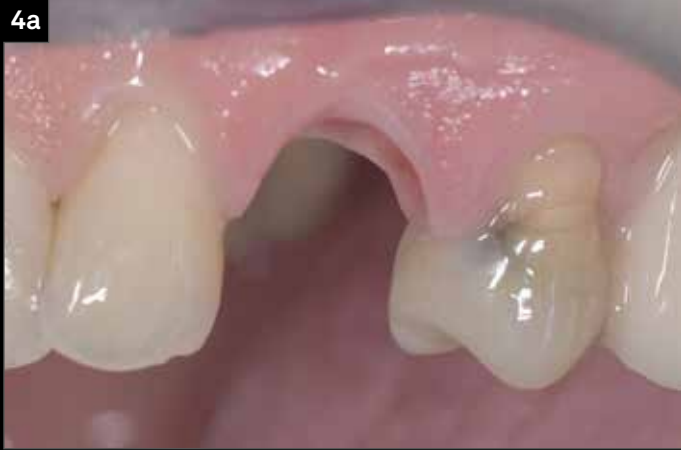Il paziente si presenta alla nostra attenzione per la rimozione della radice del canino in posizione 2.3, attorno al quale è stata persa buona parte di osso sia in senso vestibolare che palatale. Si procede con la sostituzione della radice compromessa con un impianto Prama RF e successivo carico immediato.

“L'impianto Prama si è reso indispensabile nello sviluppo di questo caso perché proprio grazie al mantenimento dei picchi ossei, i tessuti molli sovrastanti riescono ad avere il giusto sostegno per una guarigione sana e stabile.”

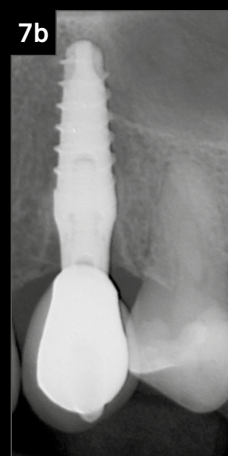
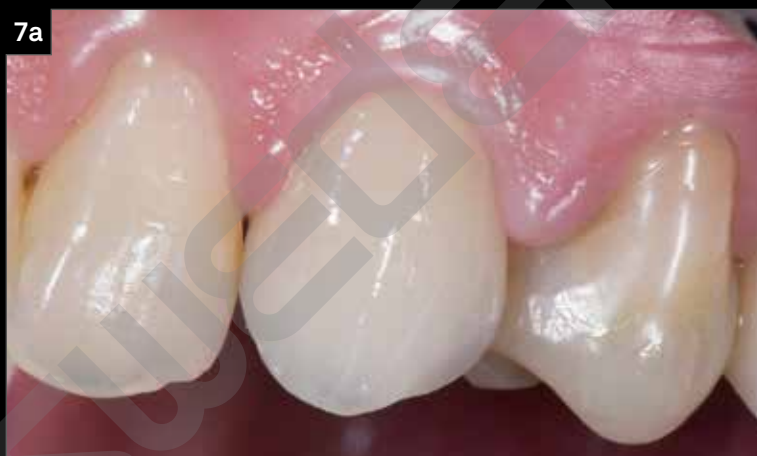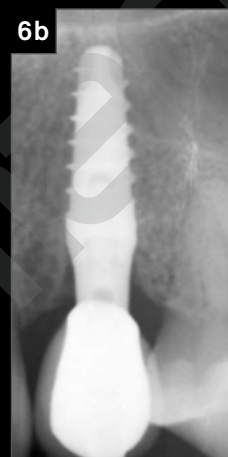
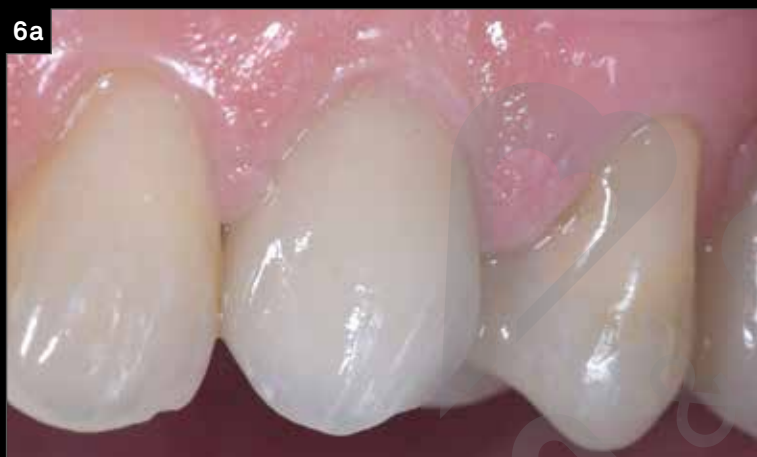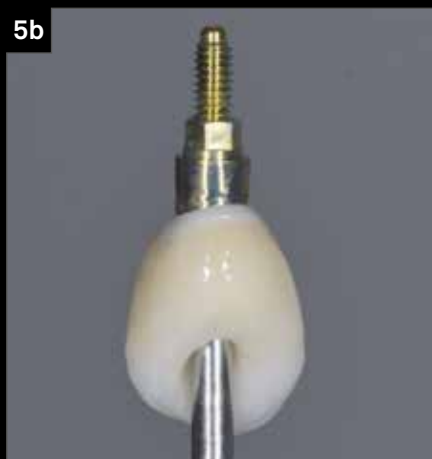(cit. Dott. Costantino e Dott. Giuseppe Vignato)



1. Caso clinico iniziale.
2. Immagini clinica e radiografica al momento dell'inserimento dell'impianto e copertura con vite tappo.
3. Il giorno successivo all'inserimento dell'impianto si posiziona il provvisorio che copre interamente l'alveolo post-estrattivo.



4. Dopo 2 mesi, viene rimosso il provvisorio. La guarigione è avvenuta con successo, con tessuti molli sani e stabili, sostenuti dai picchi ossei.



5. Dettagli della corona definitiva.
6. Immagine clinica e radiografica alla consegna della corona definitiva.
7. Follow up clinico e radiografico a 2 anni.

Richiedi la tua copia gratuita di

PRAGMATICO

a questo [link](#)