

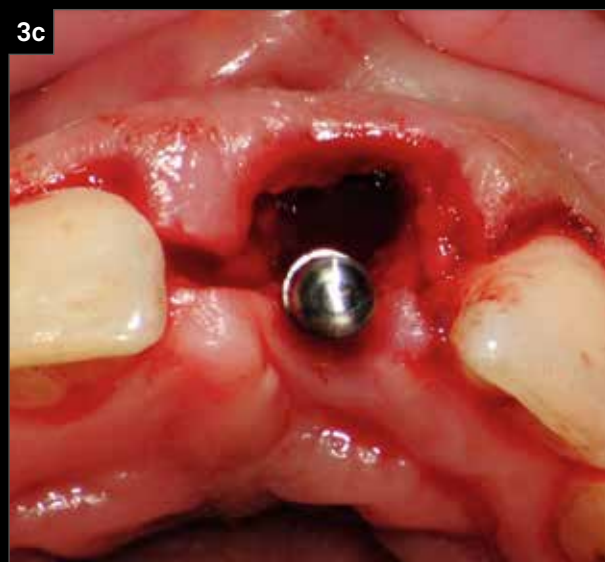
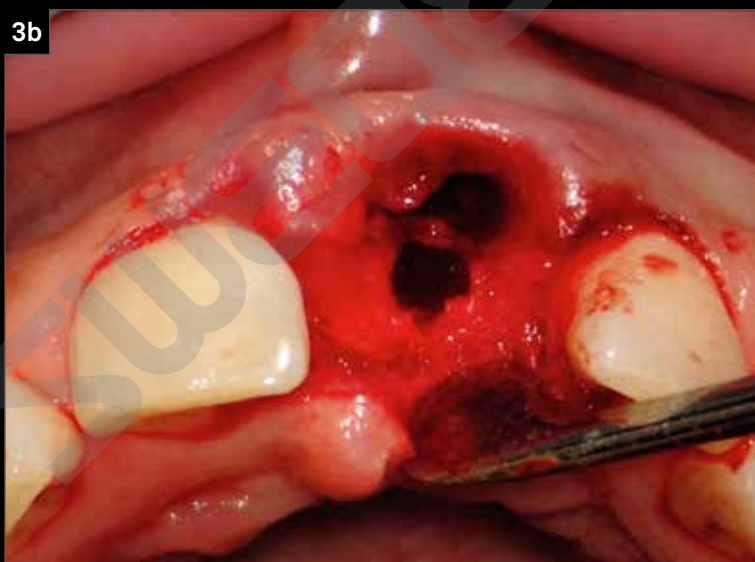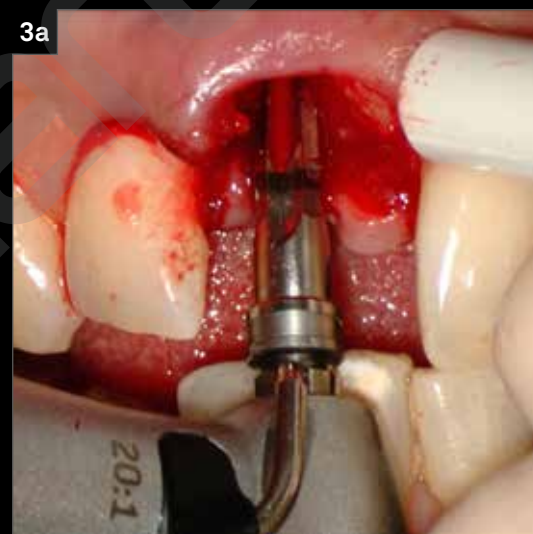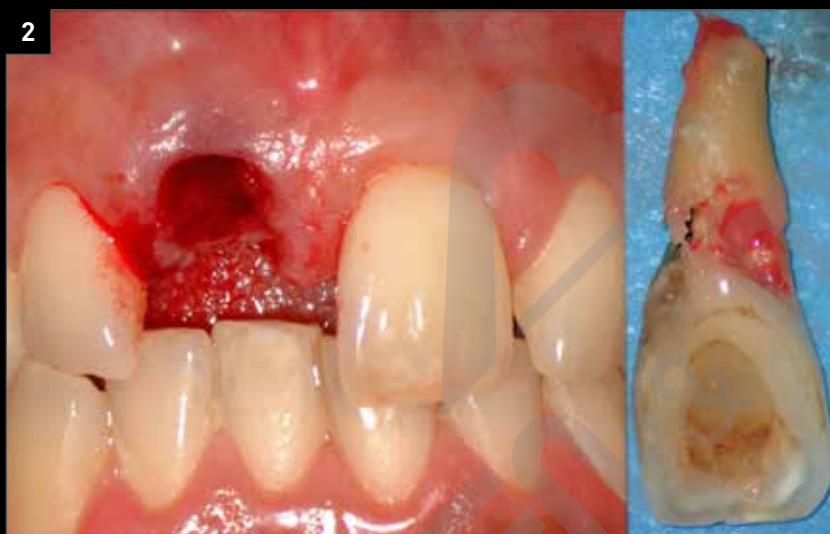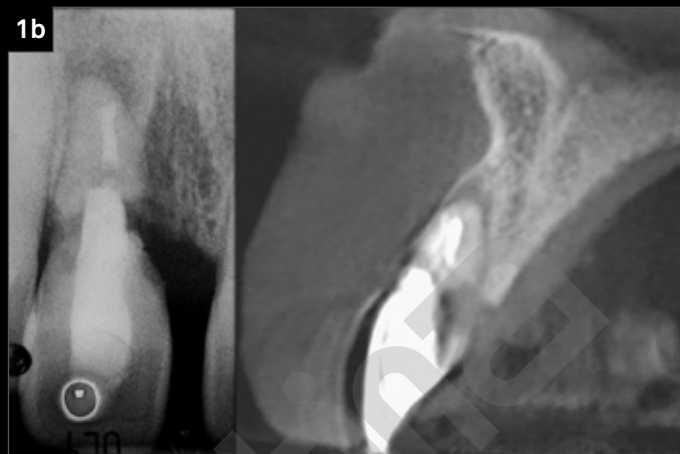
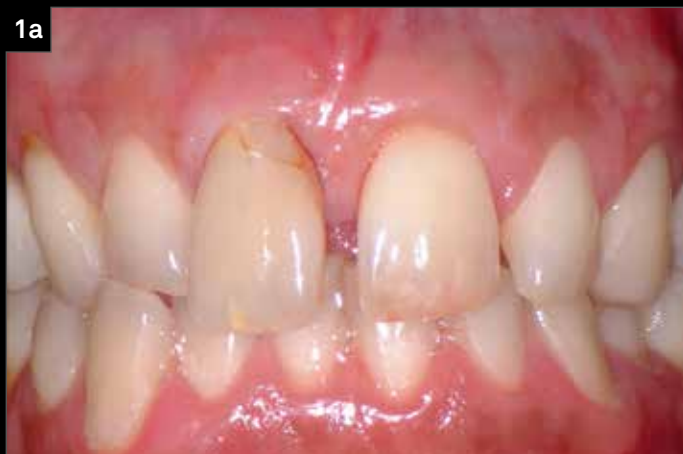Riabilitazione di elemento singolo in zona estetica con impianto Prama

Dott. Fabio Gorni, Odt. Fabio Cislaghi, Milano

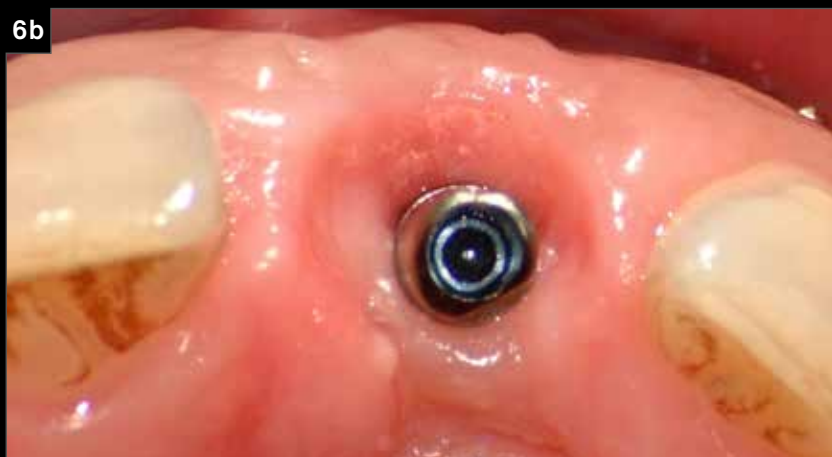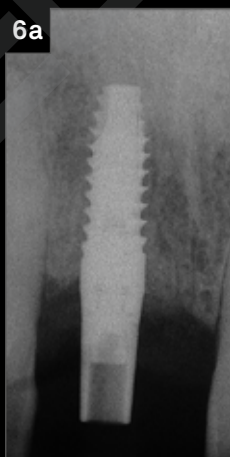
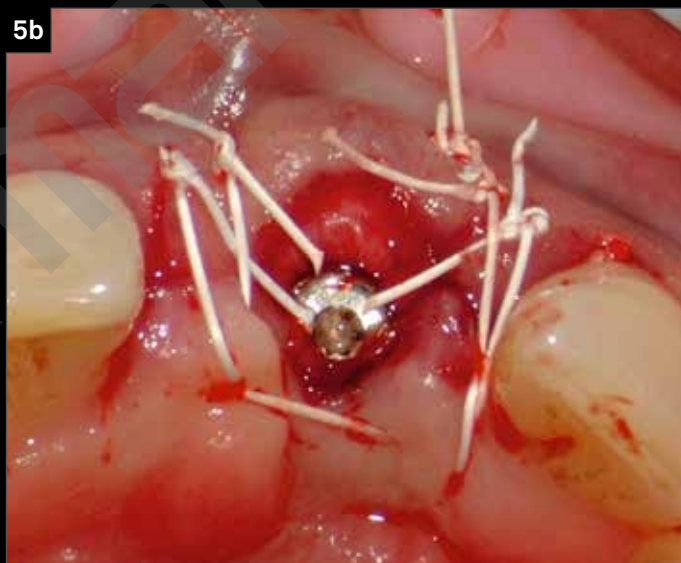
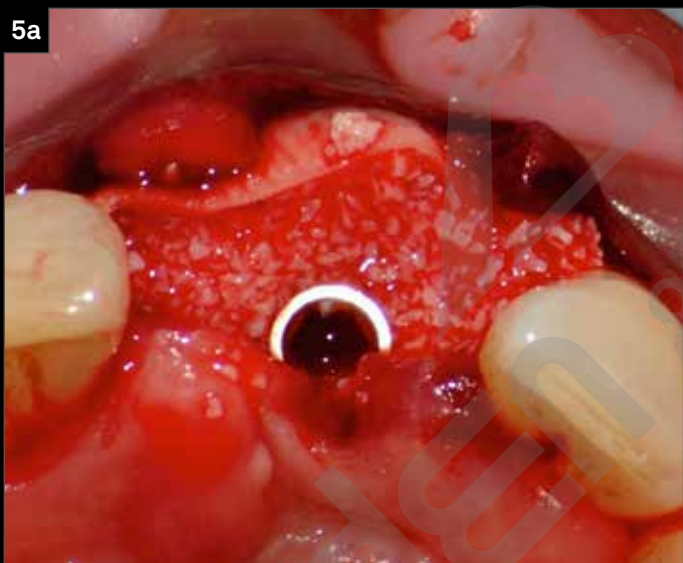
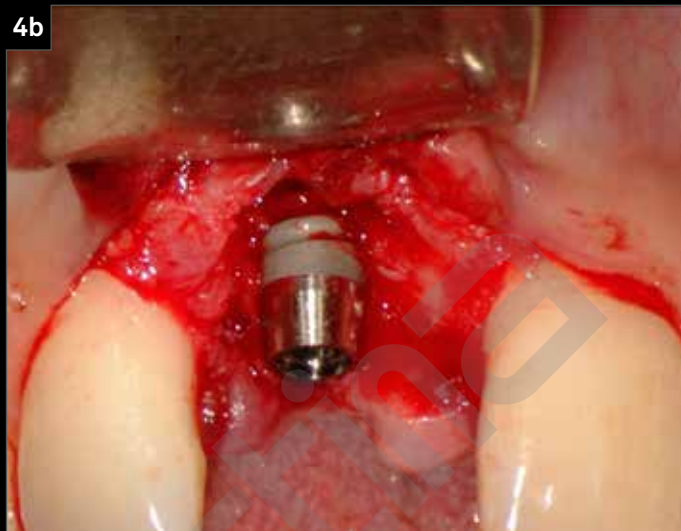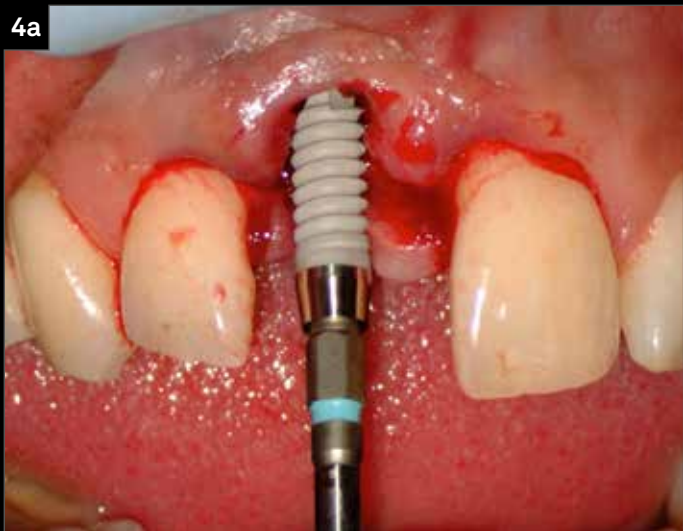Paziente maschio di anni 46 con evidente inestetismo a carico dell'elemento 1.1, che aveva subito una serie di trattamenti endodontici e conservativi nel tempo a causa di un trauma ricevuto molti anni prima. Dall'esame clinico e radiografico risulta evidente l'impossibilità di recuperare questo elemento naturale e la necessità di intervenire con terapia sostitutiva.

“Eseguo terapia implantare da più di 25 anni e da sempre mi occupo del recupero endodontico conservativo del dente gravemente compromesso, per questi motivi ho da sempre concentrato la mia attenzione sulla sostituzione dell'elemento dentale singolo. Ritengo che Prama sia l'impianto perfetto per questo tipo di applicazione clinica e ci consenta una gestione ideale dei tessuti molli ottenendo un'estetica finale sovrapponibile a quella riproducibile su di un dente naturale.”

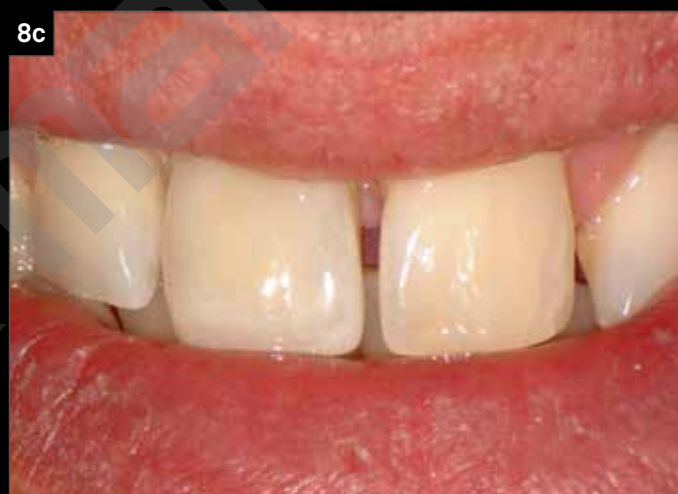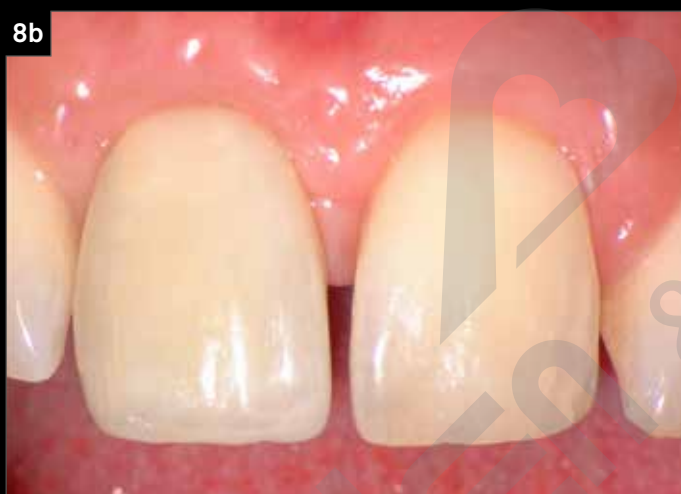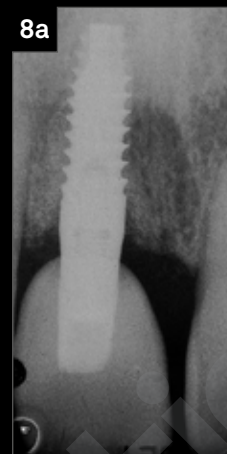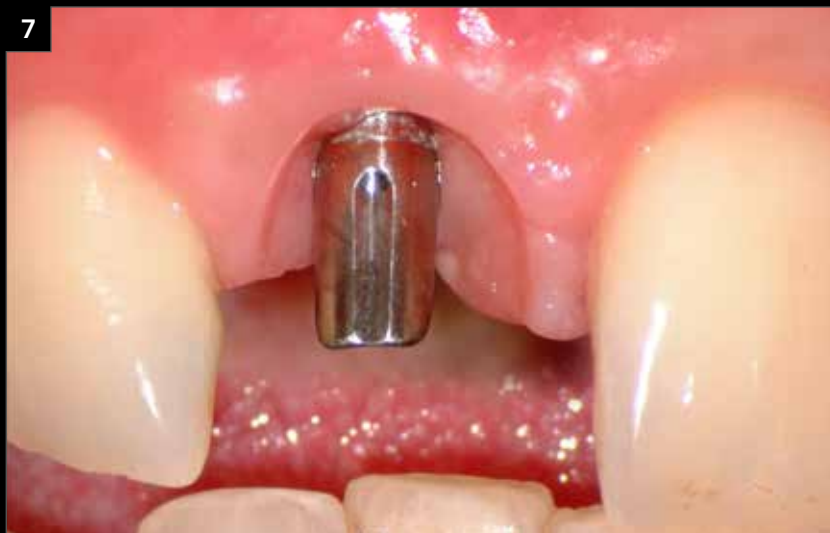(cit. Dott. Fabio Gorni)



1. L'immagine clinica evidenzia un riassorbimento esterno cervicale di radice, dalla radiografia e dalla CBCT appare evidente l'impossibilità di recupero del dente naturale con necessità di eseguire terapia implantare. Vista la presenza di un evidente diastema, si opta per un impianto post-estrattivo a carico immediato in modo da ridurre al massimo le tempistiche e i disagi per il paziente.
2. Estrazione dell'elemento compromesso.
3. Fasi chirurgiche dell'inserimento dell'impianto Prama da 11.50 mm.



4. Si noti come il posizionamento della piattaforma dell'impianto sia a livello delle linee amelo-cementizie dei denti adiacenti, importante riferimento per ottenere una condizione ideale per le successive fasi protesiche.
5. La rigenerazione dei tessuti duri e molli consente di mantenere inalterati i volumi perimplantari nel tempo.
6. Il controllo a 6 mesi evidenzia il mantenimento dei volumi orizzontali del profilo.



7. Immagine di controllo a 6 mesi dall'inserimento dell'impianto, in cui si evidenzia un adattamento ideale della parabola gengivale grazie alla gestione dei tessuti molli ottenuta con una serie di corone provvisorie.
8. Le foto e la radiografia del restauro finale a 8 mesi dall'inserimento dell'impianto mostrano una gradevole estetica frutto del corretto equilibrio tra tessuti duri e tessuti molli, risultato ottenuto grazie al perfetto adattamento del parodiato al collo implantare di Prama.

Richiedi la tua copia gratuita di

PRAGMATICO

a questo [link](#)