

# NUMERI UNO

ESSE&EMME NEWS MAGAZINE N° 10 giugno 2011/novembre 2011

Nuovo impianto



# transmucoso

062011

→ **Carlos Garcia-Fajardo Palacios**  
SINUS LIFT.  
Ottimizzazione dei risultati

→ **L'intervista Prof. Mariano Sanz**  
Investire in una carriera professionale

→ **Dr. Alberto Becattelli, Dr. Leonello Biscaro, Dr. Paolo Ferlin, Odt. Massimo Soattin**  
Riabilitazione impianto-protesica di entrambe le arcate mediante Toronto Bridge su impianti tiltati a carico immediato

→ **L'intervista Dr. Alberto Rebaudi**  
Chirurgia Piezoelettrica, ultraosseointegrazione e biomateriali: presente e futuro

numeri uno è il magazine di

  
sweden & martina

# ESPAÑA PREMIUM DAY

I CONGRESO Internacional de implanto-prótesis integrada

Madrid  
25 y 26 NOVIEMBRE 2011

## VIERNES 25 DE NOVIEMBRE

- 08:45 – 09:30 Entrega de documentación
- Moderador: Dra Maria Sol Ucha Domingo**
- 09:30 – 10:00 **Dr. Diego Fernando Tripodi**  
Colocación de implantes con técnicas guiadas mínimamente invasivas
- 10:00 – 10:30 **Dr. Eusebio Torres Carranza**  
Rehabilitaciones protésicas en atrofia maxilares con implantes zigomáticos asociados a implantes convencionales
- 10:30 – 11:00 **Dr. Tosun Tosun**  
Nuevos enfoques en la zona estética
- 11:00 – 11:30 **Dr. Antonio Bowen Antolín**  
La cirugía piezo eléctrica en Implantología
- 11:30 – 12:00 Pausa – Café
- 12:00 – 12:10 **Bienvenida: Dr. Sandro Martina; Prof. Mariano Sanz Alonso; Prof. Ugo Covani**
- Moderador: Prof. Dr. Guillermo Pradies Ramiro**
- 12:10 – 13:00 **Prof. Mariano Sanz Alonso**  
Importancia biológica y clínica de los tejidos blandos peri-implantarios
- 13:00 – 13:30 **Prof. Eugenio Velasco Ortega**  
Cirugía guiada asistida por ordenador
- 13:30 – 14:00 **Dr. Alfonso González De Vega y Pomar**  
La informática aplicada a la implantología
- 14:00 – 15:30 Comida
- Moderador: Prof. José Maroto García**
- 15:30 – 16:15 **Dr. Gaetano Calesini**  
Why less is more?
- 16:15 – 17:00 **Dr. Daniele Botticelli**  
Metodología en investigación experimental: Las últimas investigaciones sobre los sistemas Sweden & Martina
- 17:00 – 17:30 Pausa – Café
- Moderador: Prof. Jaime Jiménez García**
- 17:30 – 18:15 **Prof. Ugo Covani**  
Implante post-extracción inmediato: entre evidencias y experiencias
- 18:15 – 18:45 **Dr. Luigi Canullo**  
Mínimo impacto biológico. Reorganizar los protocolos quirúrgicos y protésicos para aumentar las potencialidades del platform switching
- 18:45 – 19:30 **Prof. Adriano Piattelli**  
Importancia de la superficie e importancia de la conexión
- 21:30 Cena de Gala

## HIGIENISTAS

Presidentas: **Dra Annamaria Genovesi; Rosario Velarde Saiz**

- Moderador: Rosario Velarde Saiz**
- 09:30 – 10:30 **Annamaria Genovesi**  
Mantenimiento por cada tipo de implante
- 10:30 – 11:30 **Maria Perno Goldie**  
La importancia del mantenimiento del implante
- 11:30 – 12:00 Pausa – Café
- 12:00 – 13:00 **Sol Archango Gallastegui**  
Cepillo eléctrico vs. Cepillo manual
- 13:00 – 14:00 **Rosario Velarde Saiz**  
Valor pronóstico de los índices en la patología peri-implantaria
- 14:00 – 15:30 Comida de trabajo
- 15:30 – 16:30 **Miguel Nobre**  
Factores de riesgo para la patología peri-implantar
- 16:30 – 17:30 **Ana Monteserín González**  
Complicaciones logísticas en la clínica implantológica
- 21:30 Cena de Gala

## PROTESICOS

- Moderador: Cesar Chust Lopez**
- 09:30 – 11:00 **Marco Stoppaccioli, Graziano Giangiuliani, Dr. Massimo Frascaria**  
La aportación de los nuevos materiales y de las nuevas tecnologías en la rehabilitación implanto-protésica
- 11:00 – 11:30 **Daniel del Solar Acedo**  
Precisión en protocolo técnico-clínico
- 11:30 – 12:00 Pausa – Café
- 12:00 – 13:00 **Josè Maria Fonollosa Pla**  
Rehabilitaciones completas acrílicas sobre implantes
- 13:00 – 13:45 **Cesar Chust Lopez**  
Protocolo de realización protésica del "all on four"
- 14:00 – 15:30 Comida de trabajo
- 15:30 – 16:45 **Juan Carlos Delgado García**  
Diseño del prótesis en el maxilar superior atrófico
- 16:45 – 17:30 **Juan Manuel Cholbi Echeandia**  
Demostración práctica en directo de un provisional en carga inmediata sobre el pilar de resina acetálica
- 17:30 – 18:00 Pausa – Café
- 18:00 – 19:00 Presentación y exposición de diferentes técnicas de trabajos, curiosidades protésicas e inventos
- 21:30 Cena de Gala

## SABADO 26 DE NOVIEMBRE

- Moderador: Prof. Maximino González-Jaranay Ruyz**
- 09:30 – 10:00 **Dr. Alejandro Rodríguez Daponte**  
Técnica predecible de implantes post-extracción
- 10:00 – 10:30 **Dr. Carlos García Fajardo Palacios**  
Elevación sinusal. Indicaciones y resultados post-quirúrgicos en 3D
- 10:30 – 11:00 **Dr. Luis Martín Villa**  
Predictibilidad en implantes de carga inmediata
- 11:30 – 12:00 Pausa – Café
- Moderador: Dr. Alfonso Villa Vigil**
- 11:30 – 12:10 **Prof. José Luis Calvo Guirado**  
Estudios de histología e histomorfométricos en la reabsorción del hueso crestal en diferentes posicionamientos de los implantes. Un estudio experimental en perros
- 12:10 – 12:40 **Prof. Paulo Durão Mauricio**  
Estética anterior en el sistema Premium-Kohno
- 12:40 – 13:20 **Prof. Miguel Penarrocha Diago**  
Carga inmediata de implantes con prótesis de arco completo
- 13:20 – 14:00 **Prof. Juan Carlos De Vicente Rodríguez**  
Seno maxilar en implantología



## → 04

Case report  
SINUS LIFT. Ottimizzazione dei risultati.  
Carlos Garcia-Fajardo Palacios

## → 08

Intervista  
Chirurgia piezoelettrica, ultrasseointegrazione e biomateriali: presente e futuro  
Dr. Alberto Rebaudi

## → 10

Case report  
Riabilitazione implanto-protetica di entrambe le arcate mediante Toronto Bridge su impianti tiltati a carico immediato  
Dr. Alberto Becattelli, Dr. Leonello Biscaro, Dr. Paolo Ferlin, Odt. Massimo Soattin

## → 13

Case report  
Materiali e tecnologie innovative in ambito implanto-protetico  
Odt. Marco Stoppaccioli, Odt. Fabio Frascaria, Odt. Graziano Giangiuliani

## → 15

Intervista  
Considerazioni sullo stato dell'odontoiatria protesica  
Dr. Gianluca Paniz

## → 16

Novità di mercato  
Il nuovo Impianto Premium Kohno TG

## → 18

Case report  
Carico implantare immediato e condizionamento dei tessuti molli con provvisorio in ceramica  
Dr. Giuseppe Marano, Dr. Filippo Tomarelli

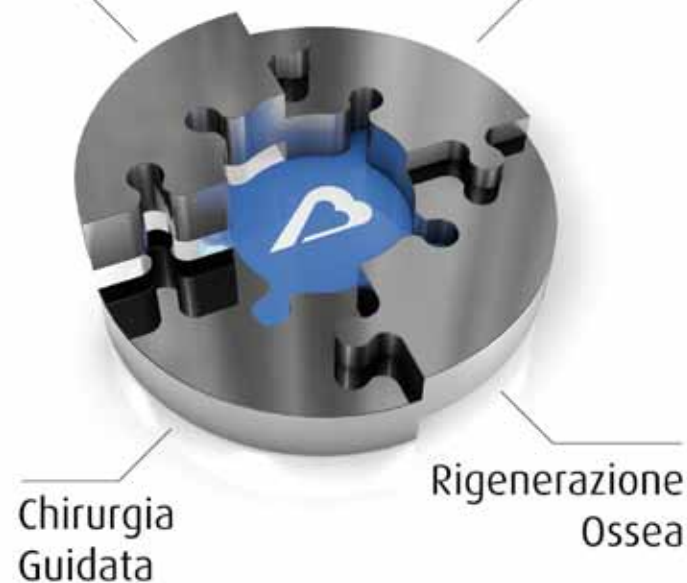
## → 22

Intervista  
Investire in una carriera professionale  
Prof. Mariano Sanz

  
sweden & martina

Implantologia

Cad-Cam



Chirurgia  
Guidata

Rigenerazione  
Ossea

## → 23

Novità di mercato  
Drilling Kit Shorty

## → 24

Eventi

## → 26

Recensioni

## → 28

Novità di mercato  
SIMPLE: provvisorizzazione semplice, funzionale ed estetica  
P.A.D. Protesi Avvitata Disparallela

## → 30

Case report  
Rimozione di un impianto penetrato in seno  
Dr. Marco Csonka

## → 32

Lo stato dell'arte in Odontoiatria

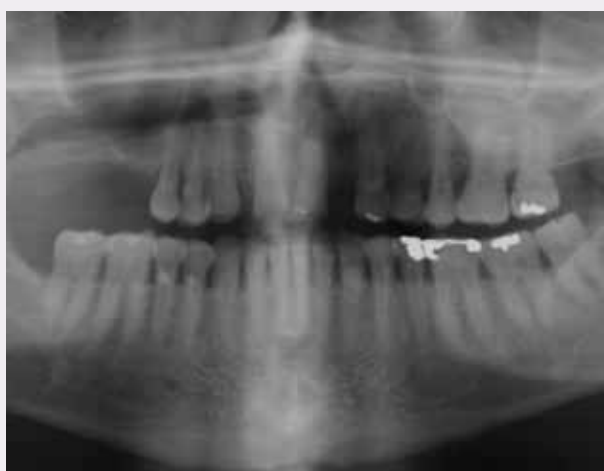



# SINUS LIFT. Ottimizzazione dei risultati. SINUS LIFT. Optimización de resultados.

Alcuni elementi tra cui il torque, l'anatomia dell'innesto, la fresatura o la struttura dell'innesto possono condizionare una tecnica chirurgica volta ad accorciare i tempi della riabilitazione e, soprattutto, a minimizzare i fastidi al paziente. In seguito descriviamo sommariamente la sequenza chirurgica, facendo però riferimento, in maniera più dettagliata, alla tipologia di innesto utilizzato e alla tecnica chirurgica finalizzata a ottenere una maggiore stabilità primaria.

La estabilidad primaria, en muchas ocasiones, está condicionada por factores que pueden ser controlados y dirigidos por el cirujano, independientemente de la altura crestral. Elementos como el torque, la anatomía del implante, el fresado o el diseño del injerto, pueden condicionar una técnica quirúrgica dirigida a acortar los plazos en la rehabilitación y sobre todo para minimizar las molestias al paciente. A continuación describimos someramente la secuencia quirúrgica pero relatando de forma más detallada el injerto empleado y la técnica quirúrgica, orientada a obtener una mayor estabilidad primaria.



Radiografía preoperatoria nella quale si può osservare l'altezza crestale di 1mm.  
Radiografía preoperatoria en la que se puede observar la altura crestral de 1 m.m.

Il paziente presenta allo scanner un seno molto pneumatizzato per cui viene indicato il rialzo sinusale mediante un'antristomia o Cadwell Luc.

## OTTIMIZZAZIONE DEI RISULTATI

- > Biomateriale di elezione
- > Ottenimento di stabilità primaria nel medesimo atto chirurgico
- > Cure pre e post chirurgiche
- > Sequenza chirurgica

El paciente presenta, en el scanner, un seno muy pneumatizado por lo que se indica la elevación sinusal mediante una antristomía o Cadwell Luc.

## OPTIMIZACION DE RESULTADOS

- > Biomaterial de elección
- > Obtención de estabilidad primaria en un mismo acto quirúrgico
- > Cuidados Pre y postquirúrgicos
- > Secuencia quirúrgica

## BIOMATERIALE DI ELEZIONE

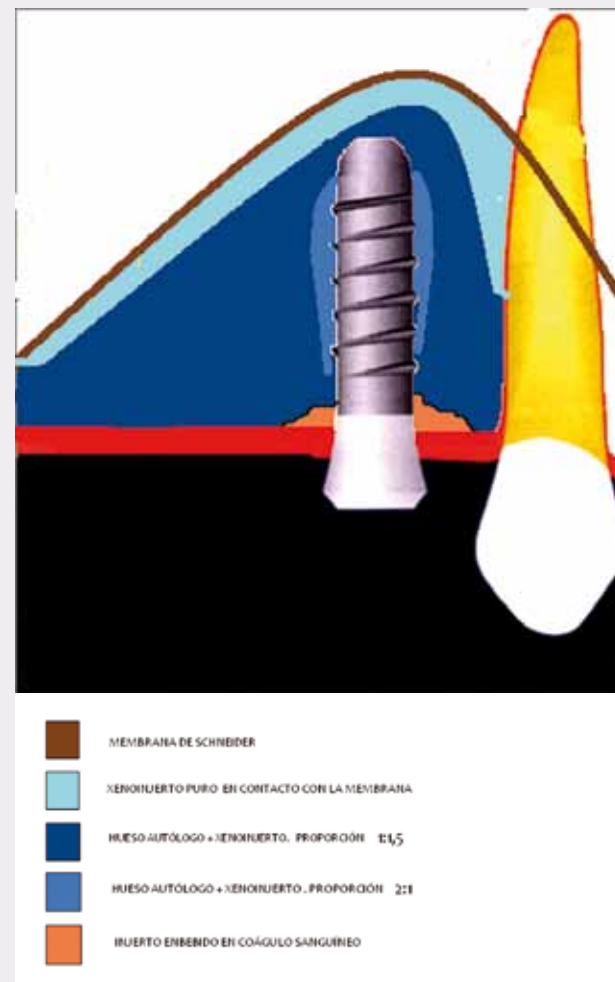
La scelta della tipologia di biomateriale da utilizzare per riempire la cavità sinusale è determinata da diversi parametri:

1. Il carattere osteoclastico della membrana di Schneider
2. Il riassorbimento nel lungo periodo dell'osso autologo
3. La dimensione della cavità sinusale
4. La formazione di un innesto stabile
5. Le proprietà istomorfometriche dell'innesto osservate nel lungo periodo.

## BIOMATERIAL DE ELECCION

La decisión de optar por el tipo de biomaterial para rellenar el antro sinusal viene determinado por distintos parámetros como son:

1. El carácter osteoclástico de la membrana de Schneider
2. La reabsorción a largo plazo del hueso autólogo
3. Tamaño de cavidad sinusal
4. La formación de un injerto estable
5. Las propiedades histomórficas del injerto a largo plazo.



Schema in cui si stabilisce il protocollo di distribuzione delle diverse concentrazioni di biomateriale.  
Esquema en la que se establece el protocolo de distribución de las distintas concentraciones de biomaterial.

1. Il rischio di riassorbimento dell'innesto da parte della membrana viene risolto ricoprendo la stessa, per tutta la sua estensione, con materiale da xenoinnesto di modo che tale copertura isoli il contatto della miscela dell'osso autologo con la membrana.
2. L'osso autologo presenta il vantaggio di possedere cellule mesenchimali a carattere osteogenico e il grande svantaggio di essere soggetto, con il passare del tempo, a un notevole riassorbimento. Tale inconveniente è risolvibile con l'aggiunta di un materiale osteoconduttivo, come lo xenoinnesto, in una proporzione variabile tra il 40 e il 60%. Ciò conferisce una struttura reticolare che dona nel lungo periodo stabilità al materiale autologo innestato.

- 1- El riesgo de reabsorción del injerto por parte de la membrana lo solventamos procurando tapizar toda la extensión de la membrana con material de xenoinjerto, de tal forma que esa capa aisle el contacto de la mezcla de hueso autólogo con la membrana.
- 2- El hueso autólogo tiene la gran ventaja de poseer células mesenquimales con carácter osteogénico y la gran desventaja de sufrir una enorme reabsorción con el paso del tiempo. Este inconveniente se solventa con la adición de un material osteoconductivo, como el xenoinjerto, en una proporción que puede oscilar entre el 40-60 %.lo que va a conferir un entramado reticular que proporciona estabilidad a largo plazo del material autólogo injertado.



Al fine di ottimizzare la rigenerazione ossea, è importante combinare le diverse concentrazioni di biomateriale in funzione delle condizioni antrali.  
Es importante, para optimizar la regeneración ósea, combinar las distintas concentraciones de biomaterial en función de las condiciones antrales.

## ABSTRACT

Il presente caso chirurgico mostra un rialzo del seno mascellare con l'ausilio di impianti Global di Sweden & Martina. L'interesse del caso risiede nell'altezza della cresta ossea e nella collocazione simultanea dei due impianti. In alcuni casi, la letteratura ha raccomandato l'ancoraggio immediato dell'impianto, limitatamente all'eventualità in cui l'altezza della cresta sia di 4mm. Tuttavia, con la descrizione del presente caso, si vuole dimostrare che l'indicazione di posticipare o meno il secondo intervento chirurgico dipenderà, principalmente, dalla stabilità primaria raggiunta. In secondo luogo, viene descritta la modalità di distribuzione e di concentrazione del materiale da innesto. Non vi sono prove scientifiche che dimostrino quale sia la sostanza gold standard da iniettare nel seno mascellare, tuttavia sono noti i parametri del materiale ritenuto più idoneo.

## ABSTRACT

Presentamos, con este caso quirúrgico, una elevación de seno maxilar con implantes Global de Sweden&Martina. El interés del caso reside en la altura de la cresta ósea y la colocación simultánea de los dos implantes. En ocasiones, la literatura ha recomendado la fijación del implante de manera inmediata sólo cuando la altura de la cresta es de 4 m.m. Sin embargo, con la descripción de este caso, se pretende demostrar que la indicación de diferir, ó no, la segunda cirugía dependerá, principalmente, de la estabilidad primaria. En segundo lugar, se describe cómo se distribuye y cómo se concentra el material de injerto. No existe evidencia científica que demuestre cual es el gold standard para injertar en el seno, pero sí cuales son los parámetros que nos aproximan al material idóneo.

GANANCIA ÓSEA		<3,5	3,5 - 5	5 - 7	>7
ALTURA CRESTAL	>7	TS	TS-L+I	L+I	L+I
	5-7	TS	TS-L+I	L+I	L+I
	3-5	TS	TS	L	L
	<3			L	L

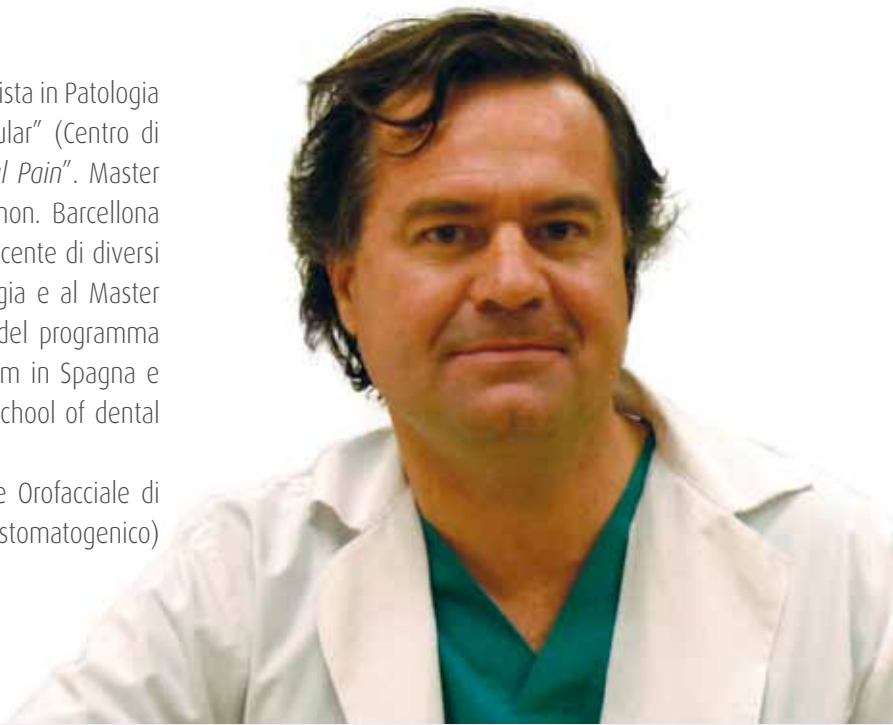In questa tabella si stabilisce il protocollo con le indicazioni del rialzo sinusale tramite apertura laterale o mediante la tecnica di Summers. Si osserva che l'impianto simultaneo dei sistemi di ancoraggio è consigliato solo nel caso in cui la cresta presenti un'altezza superiore a 3 mm.

Tabla en la que se establece el protocolo con las indicaciones de la elevación sinusal por apertura lateral o por la técnica de Summers. Se observa que sólo se aconseja la implantación de las fijaciones de manera simultánea cuando la cresta es mayor de 3 m.m.

# Dr. Carlos Garcia-Fajardo Palacios

Laurea in Medicina e chirurgia alla Universidad de Santiago de Compostela 1989. Medico Odontoiatra specialista in Patologia Craniomandibolare e Terapia del Dolore Orofaciale. Direttore del "Centro de Disfunción Cráneomandibular" (Centro di Disfunzione Craniomandibolare) La Coruña - Spagna. Membro della "American Academy of Craniofacial Pain". Master in Patologia e Trattamento dell'Articolazione Temporomandibolare e del Dolore Orofaciale (Centro Teknon. Barcellona 2002). Membro Ordinario del Gruppo di Studio della Clínica Teknon. Relatore a numerose conferenze e docente di diversi corsi. Articoli Scientifici pubblicati in diverse riviste specialistiche. Professore invitato al Master di Chirurgia e al Master di Ortodonzia presso l' Universidad de Santiago de Compostela 2005-2008. Relatore in differenti corsi del programma di formazione continuata in Chirurgia Avanzata e Implantologia di Astra Tech ed Eckermann Laboratorium in Spagna e Portogallo (2004-2008). Diplomato all' Implant Course del Department of Restorative Dentistry Harvard School of dental medicine Boston 2004.

Autore di due libri: "Dolor Orofacial de Origen Temporomandibular, Estomatológico y Miofascial" (Dolore Orofaciale di Origine Temporomandibolare, Stomatologico e Miofasciale) e "Dolor Odontostomatogénico" (Dolore Odontostomatogenico) pubblicati da Ed. Ripano. España.



3. Suddetta proporzione di materiale innestato varierà in funzione della cavità antrale e della dimensione della stessa.

Così, un seno mascellare molto grande tende ad allontanare le pareti ossee dal centro del seno stesso, dove dovrebbero giungere cellule a carattere osteogenico.

In questi casi di seni mascellari grandi e fortemente pneumatizzati, per i quali si necessita di un materiale che vada a comporre l'osso, si può aggiungere nella zona centrale una proporzione di osso autologo maggiore (60%) rispetto alla parte periferica della cavità (40%). Nel caso in cui non si disponga di un'adeguata area di donazione, bisogna prendere in considerazione un altro tipo di materiale. Materiale con proprietà osteoinduttive, come possono essere gli alloinnesti, la POM, il PRP o PRGF, considerati un buon sostituto dell'osso autologo dal carattere puramente osteogenico.

4. La stabilità dell'innesto può essere orientata nel breve e lungo periodo. Nel lungo periodo abbiamo già delineato l'importanza della formazione dell'innesto con alloinnesto. Nel breve periodo, l'importanza risiede nella possibilità di stabilizzare la collocazione degli impianti durante il medesimo atto chirurgico. A tal proposito, abbiamo riportato la descrizione di una tecnica basata sulla iniezione di sangue nella base della cavità sinusale a contatto con l'impianto. Il sangue iniettato, coagulandosi, è in grado di conferire una maggiore possibilità di attacco all'impianto nelle prime settimane.

5. In recenti pubblicazioni è stato concordato l'obiettivo finale dei processi di rigenerazione ossea guidata in implantologia, che non è altro che l'ottenimento di un supporto biologico in grado di stabilizzare un ancoraggio e la relativa riabilitazione protesica. Ovvero, non ci si aspetta che l'analisi istomorfologica dell'innesto a 18 mesi evidenzii la formazione di una struttura identica all'osso.

Si tratterebbe, piuttosto, di una neo-formazione solida e compatta di un tessuto mineralizzato composto da osso e idrossiapatite, distinto dall'osso del paziente, ma con le medesime, o in alcuni casi migliori, proprietà fisiche e meccaniche. Gli osteoclasti, con le particelle di osso bovino inorganico, si riducono per numero e dimensione per cui i coefficienti di riassorbimento osservati in ulteriori tagli istologici risultano sostanzialmente inferiori.

3- Esta proporción de material injertado, que hemos citado anteriormente, estará condicionada por la cavidad antral y su tamaño. Así, un tamaño de seno muy grande va a alejar las paredes óseas del centro del seno donde tendrían que llegar células con carácter osteogénico. En estos casos de grandes senos muy pneumátizados, donde se requiere un material que forme hueso, se puede añadir en la zona central una proporción de hueso autólogo mayor (60%) respecto a la periferia de la cavidad (40%). Tampoco hay que desdeñar otro tipo de material en caso de no disponer de una zona donante adecuada. Material con propiedades osteoinductivas, como pueden ser los aloinjertos, la POM, el PRP o PRGF, pueden suponer un buen sustitutivo del carácter puramente osteogénico del hueso autólogo.

4- La estabilidad del injerto se puede orientar a largo y corto plazo. A largo plazo ya hemos definido la importancia de componer el injerto con xenoinjerto. A corto plazo, la importancia reside en estabilizar la colocación de los implantes en un mismo acto quirúrgico. Para ello, hemos descrito una técnica basada en la inyección de sangre en la base de la cavidad sinusal en contacto con el implante y que al coagularse puede conferir una mayor sujeción al implante en las primeras semanas.

5- En recientes publicaciones se ha consensuado el

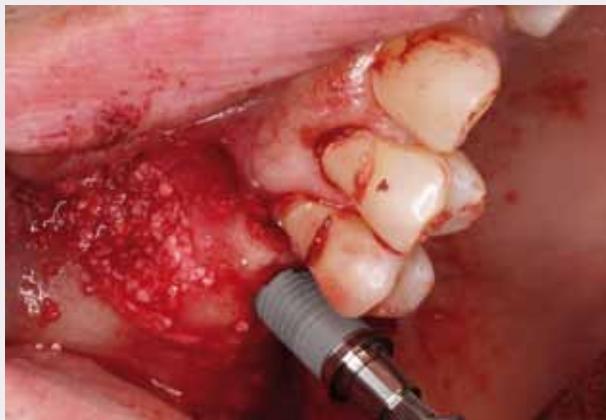*objetivo final de los procesos de regeneración ósea guiada en implantología. Y no es otra que la obtención de un soporte biológico capaz de estabilizar una fijación y su ulterior rehabilitación protésica. Es decir, no se espera que el análisis histomorfológico del injerto a los 18 meses sea la formación de una estructura idéntica al hueso. Se trataría, más bien, de una Neo-Formación sólida y compacta de un tejido mineralizado de hueso con hidroxapatita, distinta al hueso propio del paciente, pero con las mismas, o incluso mejores, propiedades físicas y mecánicas. Los osteoclastos, con las partículas de hueso anorgánico bovino, se reducen en número y tamaño con lo cual los coeficientes de reabsorción observados en ulteriores cortes histológicos son sustancialmente inferiores.*

## OTTENIMENTO DELLA STABILITÀ PRIMARIA

La conformazione del letto recettore nello spessore ridotto della cresta sinusale è di fondamentale importanza al fine di alloggiare gli impianti durante il medesimo atto chirurgico. In base alla tipologia di impianto, si tratta di progettare un'apertura minima affinché l'impianto stesso possa perforare la cresta con un torque di oltre 20 N. Il disegno dell'impianto ha di per sé una sua importanza dato che una conformazione dall'aspetto più conico rende possibile l'introduzione dell'impianto stesso in un foro più stretto. Ciò significa che la soluzione consiste nel collocare l'apice dell'impianto all'interno del letto lavorato, proprio con il diametro minimo per poter, successivamente, avvitarlo il corpo dell'impianto in modo forzato.

## OBTENCIÓN DE ESTABILIDAD PRIMARIA

*La conformación del lecho receptor en el reducido espesor de la cresta sinusal, tiene una importancia esencial para alojar los implantes en un mismo acto quirúrgico. Dependiendo del tipo de implante, se trata de diseñar una apertura mínima para que sea el propio implante el que pueda horadar la cresta con un torque de más de 20 Nw. El diseño del implante tiene su importancia ya que, una conformación más cónica, posibilita la introducción del implante en un orificio más estrecho. Es decir, la clave es presentar el ápice del implante en el lecho labrado justo con el diámetro mínimo para poder después roscar el cuerpo del implante de manera forzada.*



Nel presente caso sono stati selezionati alcuni impianti Global di Sweden & Martina per ancorarli in maniera simultanea al rialzo della mucosa sinusale. En este caso se ha seleccionado unos implantes Global de Sweden & Martina para fijarlos de manera simultánea a la elevación sinusal.

Si può raggiungere una maggiore stabilità primaria prelevando del sangue al paziente e iniettandolo alla base dell'impianto, a contatto con la cresta e circondato dal materiale da innesto. In questo modo si può formare una specie di borsa in grado di completare e donare maggiore stabilità nelle prime settimane successive all'intervento.

*Una ulterior estabilidad primaria se puede complementar con la extracción de sangre al paciente e inyectarla en la base del implante en contacto con la cresta y rodeado del material de injerto. De esa manera se puede formar una especie de bolsa que complementa y otorga una mejor estabilidad en las primeras semanas.*

## CURE PRE E POST CHIRURGICHE

Numerosi rialzi del seno mascellare, realizzati in maniera accurata e con tecniche raffinate, sono falliti proprio perché il paziente non aveva seguito le cure pre e post chirurgiche. Nei giorni che precedono l'intervento è fondamentale preparare il paziente con la talassoterapia, con farmaci decongestionanti, con l'astinenza totale dal fumo o ad agenti inquinanti ambientali, al fine di assicurare un ottimo stato di salute del seno mascellare e soprattutto della membrana di Schneider.

In secondo luogo, una volta terminato l'intervento, è fondamentale assicurarsi che il paziente rispetti rigorosamente alcune regole volte a evitare la destabilizzazione della posizione dell'impianto, come ad esempio impedire qualsiasi azione che comporti la manovra di Valsava, o osservare rigorosamente il divieto assoluto di fumare o di eseguire movimenti bruschi o che possano rompere la fragile sacca ematica che avvolge l'impianto o che possa disattivare il minimo contatto dell'impianto con la cresta.

## CUIDADOS PRE Y POSTQUIRÚRGICOS

*Muchas elevaciones de seno realizadas con esmero y depurada técnica se han visto abocadas al fracaso por desdeñar los cuidados pre y postquirúrgicos por parte del paciente. Es imprescindible preparar al paciente, en los días previos, con talasoterapia, medicamentos descongestionantes, abstinencia total de tabaco ó contaminantes ambientales para asegurarse una salubridad idónea en el seno maxilar y especialmente del estado de la membrana de Schneider.*

*Y en segundo lugar, una vez finalizada la intervención, es vital asegurarse que el paciente va a cumplir de manera rigurosa unas pautas encaminadas a no desestabilizar la posición del implante, tales como impedir cualquier acto que conlleve la maniobra de Valsalva o la prohibición absoluta del tabaco o la ejecución de movimientos bruscos o que puedan romper la frágil bolsa sanguínea que envuelve al implante o que pueda desinsertar el mínimo contacto del implante con la cresta.*

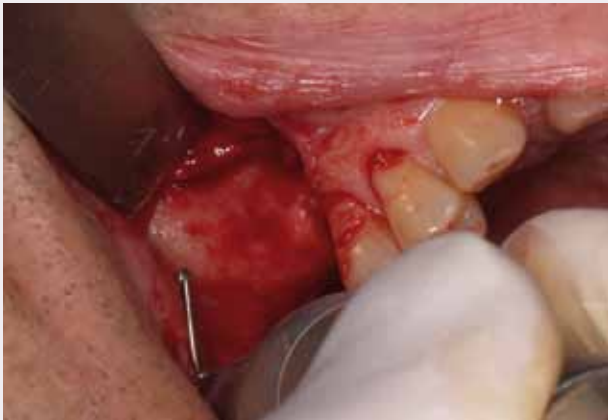

**SECUENZA CHIRURGICA**

Lo scopo di questo lavoro non è quello di descrivere dettagliatamente la tecnica chirurgica, perciò ci limitiamo a riportare brevemente i vari passaggi. In primo luogo, è fondamentale impiegare tutto il tempo necessario per calcolare, progettare e delineare il perimetro dell'osteotomia. Un pessimo disegno della finestra antrale comporta il fallimento irreversibile del processo.

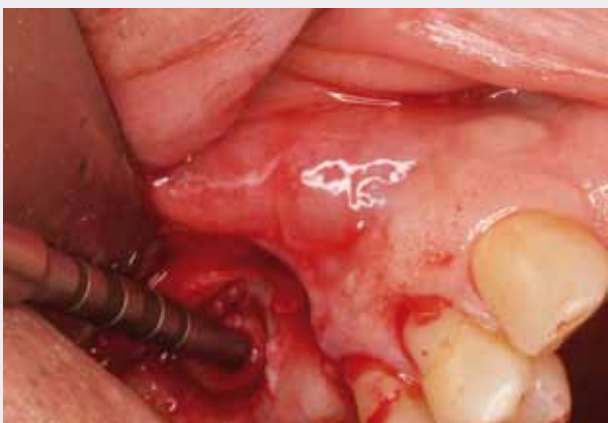**SECUENCIA QUIRÚRGICA**

No es el objeto de este trabajo relatar de manera detallada la técnica quirúrgica, por lo que describimos brevemente los pasos seguidos. En primer lugar es imprescindible emplear todo el tiempo necesario para calcular, diseñar y dibujar el contorno de la osteotomía. Un mal diseño de la ventana antral va a suponer el fracaso irreversible del procedimiento.

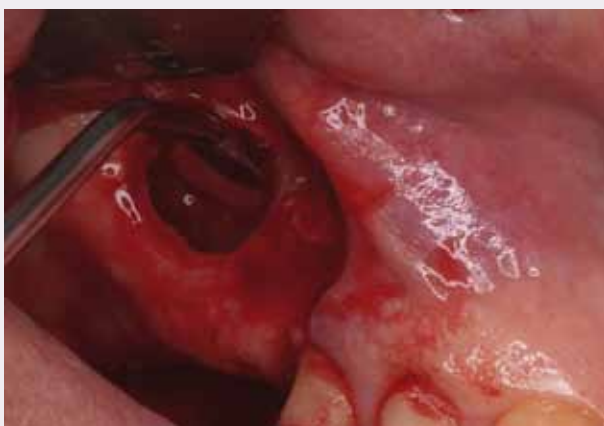
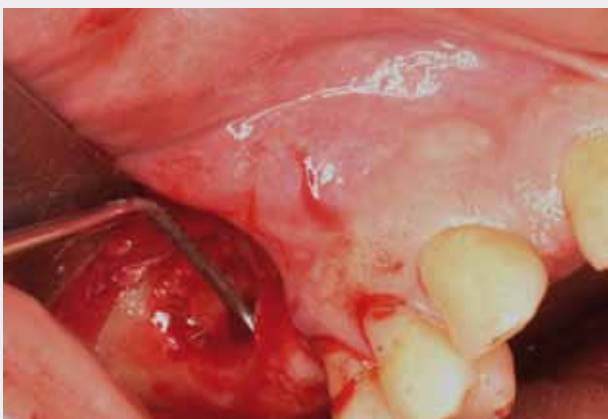
L'osteotomia nel lato superiore della finestra, può essere realizzata in maniera punteggiata e si può optare per rivestire la parete ossea fino alla copertura della cavità, di modo che possa essere utilizzata come copertura del rialzo. In questo caso abbiamo scelto quella soluzione.

La osteotomía en el lado superior de la ventana se puede hacer de manera punteada y optar por revertir la pared ósea hacia el techo de la cavidad y servir de techo de la elevación. En este caso hemos optado por esa solución.

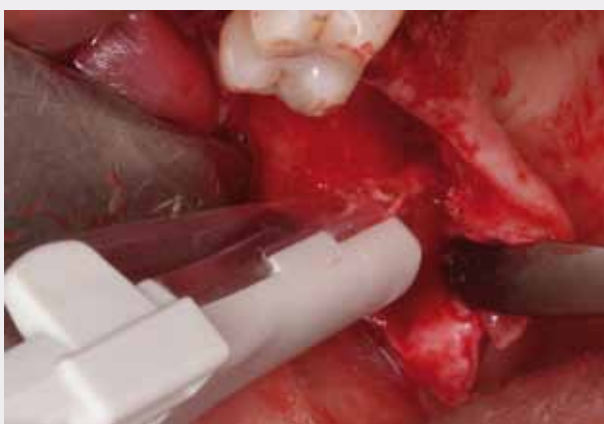
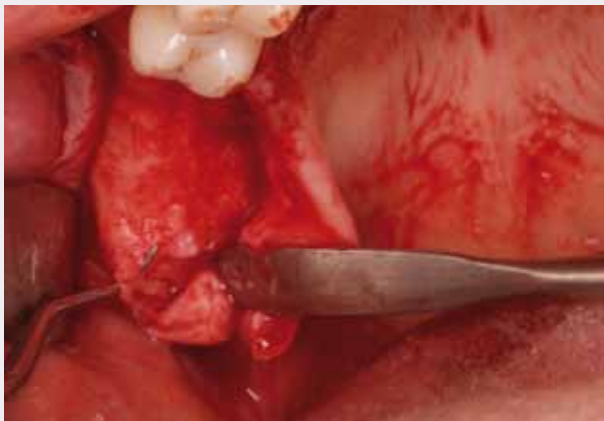
La separazione della membrana di Schneider richiede molta attenzione e pazienza al fine di evitarne la lacerazione. La separación de la membrana de Schneider requiere mucho cuidado y paciencia para no desgarrarla.



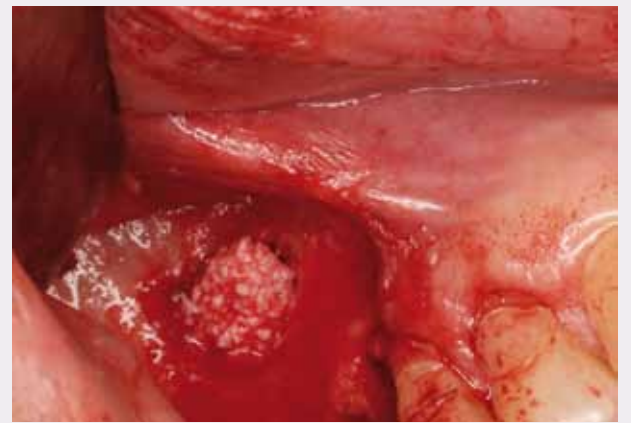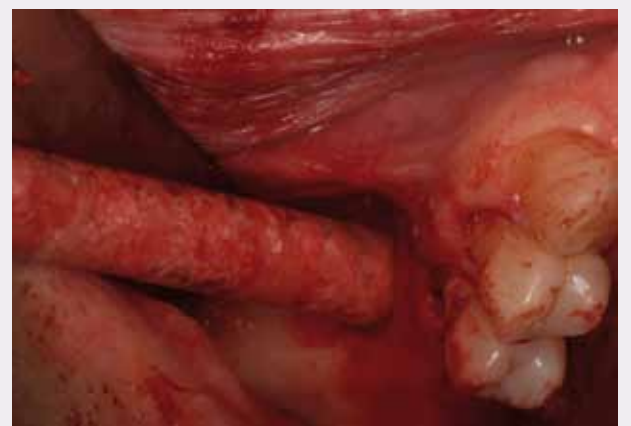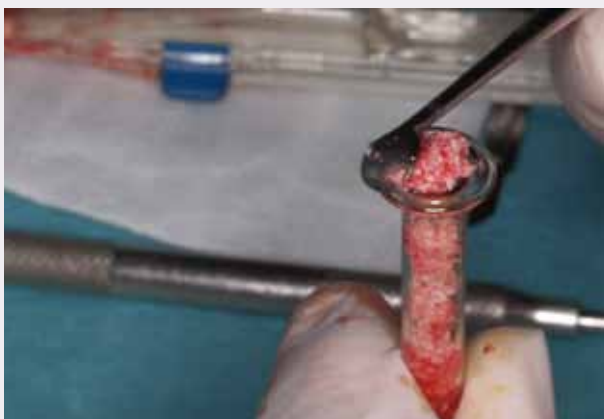L'ottenimento dell'innesto dell'osso autologo, proveniente dall'area di donazione, richiede il suo isolamento da qualsiasi residuo aderente di tessuto epiteliale o mucoso in grado di interferire con la corretta osteogenesi. In seguito, un raschietto osseo rappresenta lo strumento più adeguato per l'ottenimento di chips di osso che non richiedono di essere triturate con il trita osso nel caso in cui si tratti di blocchi compatti. L'area della tuberosità, vicina a quella prescelta, è idonea a minimizzare i fastidi al paziente.

La obtención del injerto del hueso autólogo, desde la zona donadora, requiere aislarlo de cualquier resto adherido de tejido epitelial o mucoso que interfiera la correcta osteogénesis. Posteriormente, un raspador de hueso es el instrumento adecuado para la obtención de chips de hueso que ya no precisan triturarlo con el molinillo en caso de bloques compactos. La zona de la tuberidad, cercana a la zona diana, es adecuada para minimizar las molestias al paciente.



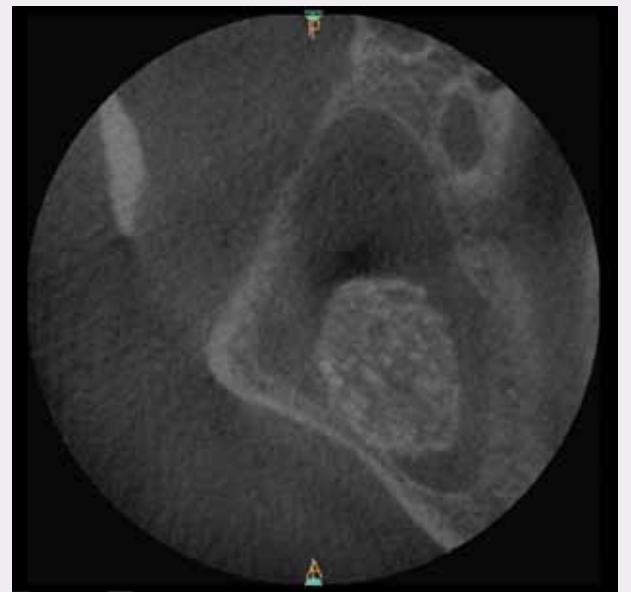
Una volta prelevato l'osso al paziente, si stabilisce la concentrazione e la miscela di xenoinnesto che in linea generale sarà in proporzione di 1:1, tranne che nella zona a contatto con la membrana, dove si tratterà di idrossiapatite pura e nei casi in cui sono presenti seni molto pneumatizzati, in cui è possibile aumentare il concentrato di osso nella zona centrale. L'innesto deve trovarsi interamente imbevuto di sangue per apportare i fattori di crescita, in maniera abbondante, nella zona perimplantare a contatto con la cresta.

Una vez obtenido el hueso del paciente, se decide la concentración y mezcla con el xenoinjerto que por norma general será en proporción 1:1. excepto la zona en contacto con la membrana que será hidroxapatita pura y en los casos donde hay senos muy pneumatizados donde se puede aumentar el concentrado de hueso en la zona central. Todo el injerto debe estar embebido en sangre para aportar los factores de crecimiento y, de manera profusa, en la zona periimplantaria en contacto con la cresta.



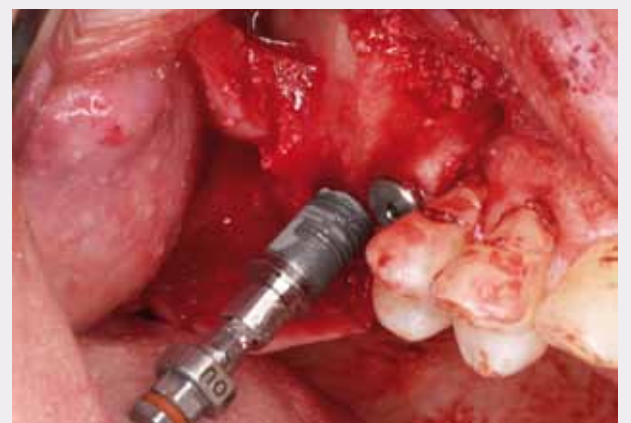In occasione del controllo post chirurgico con l'utilizzo dello scanner viene visualizzato, in sezione trasversale, il perimetro dell'innesto che arriva perfettamente fino alla zona più apicale. La distribuzione del biomateriale a partire dalle aree più lontane nella parete mediale e coronale, fino alla fenestrazione, è importante al fine di evitare la formazione di vuoti privi di innesto.

En el control postquirúrgico mediante scanner se visualiza en corte transversal el contorno del injerto que llega perfectamente hasta la zona más apical. Es importante ir distribuyendo el biomaterial desde los límites más alejados en la pared medial y coronal hasta la fenestración para evitar la formación de lagunas sin injerto.



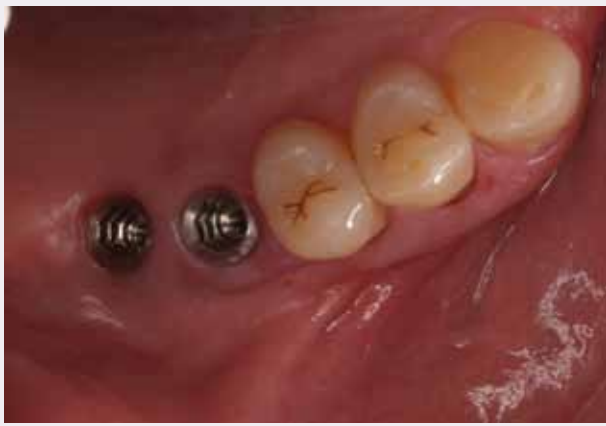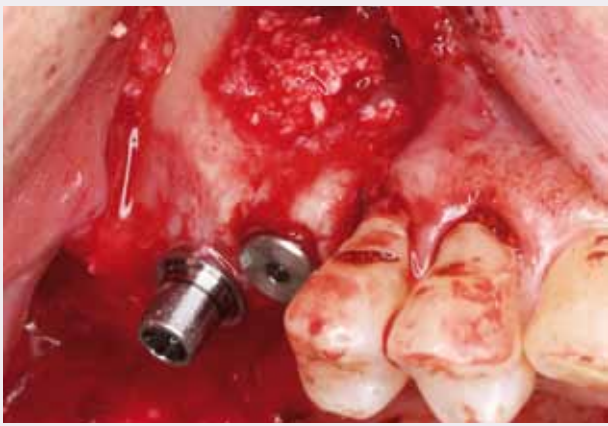I sistemi di ancoraggio Global di Sweden & Martina, devono essere avvitati con un torque sufficiente a ottenere una stabilità primaria in grado di garantire l'immobilizzazione dell'impianto fino a quando l'innesto non si ossifichi nel giro di alcuni mesi.

Las fijaciones Global de Sweden&Martina deben rosarse con un torque suficiente como para lograr una estabilidad primaria que asegure la inmovilización del implante hasta que el injerto osifique en unos meses.

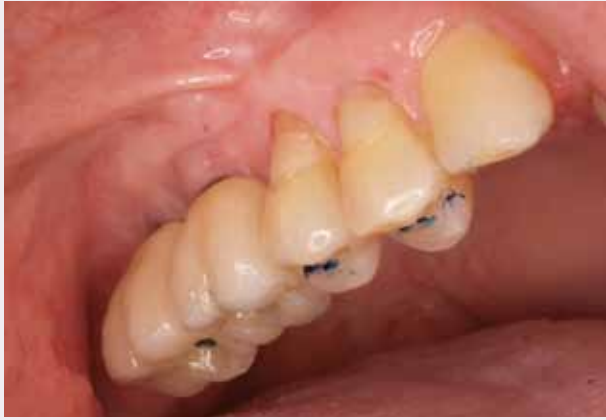
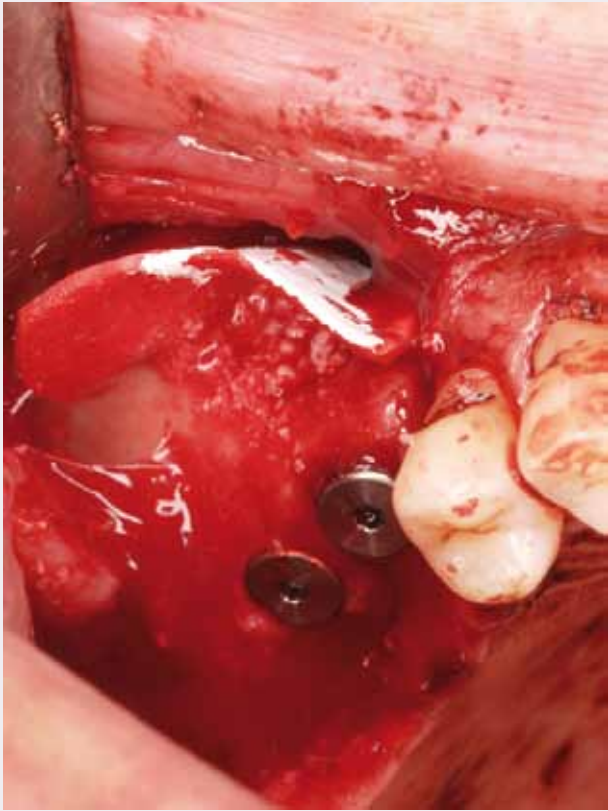
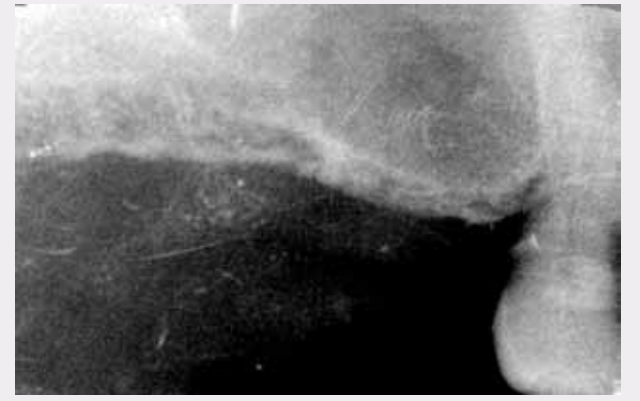


Al fine di assicurare una maggiore protezione dell'impianto, si richiede una connessione interna come quella del Global, che va posizionato con il suo tappo di chiusura. Para asegurar una mayor protección del implante se requiere una conexión interna como la del Global y dejarlo con sus tapas de cierre. La fenestración lateral hay que protegerla, siempre, con una membrana reabsorbible que impida la proliferación de tejido mucoso al interior del seno.





Nella comparazione radiografica qui di seguito riportata si può osservare la situazione pre e post operatoria.  
En la siguiente comparativa radiográfica se observa la situación preoperatoria y postoperatoria.



Lo scanner finale rivela una perfetta integrazione degli impianti, con una disposizione ottimale della membrana che include e stabilizza l'innesto. Un'immagine in 3D ci permette di visualizzare la densità dell'innesto a 6 mesi dall'intervento.

El scanner final descubre una integración perfecta de los implantes con una disposición perfecta de la membrana que engloba y asegura el injerto. Una imagen en 3D nos permite visualizar la densidad del injerto después de 6 meses.

#### CONCLUSIONE

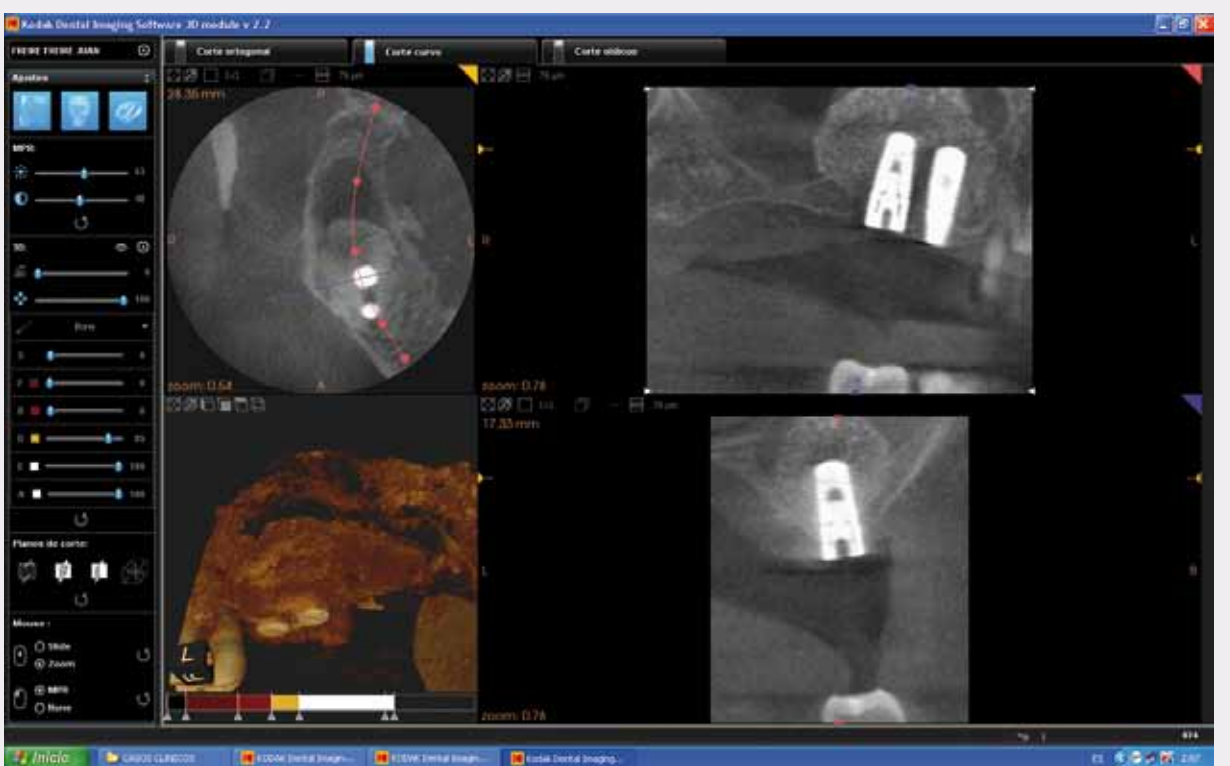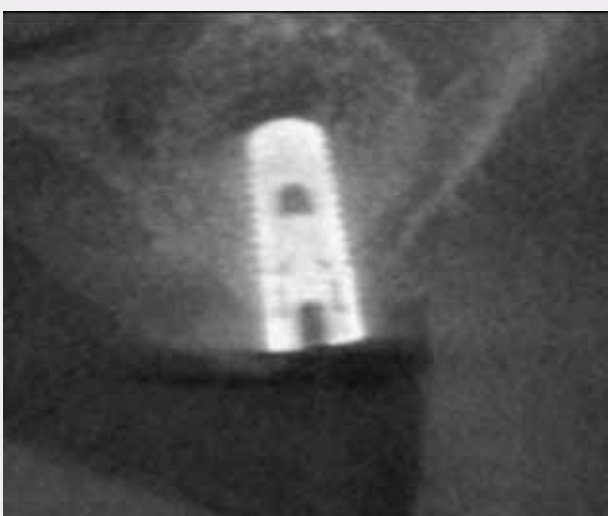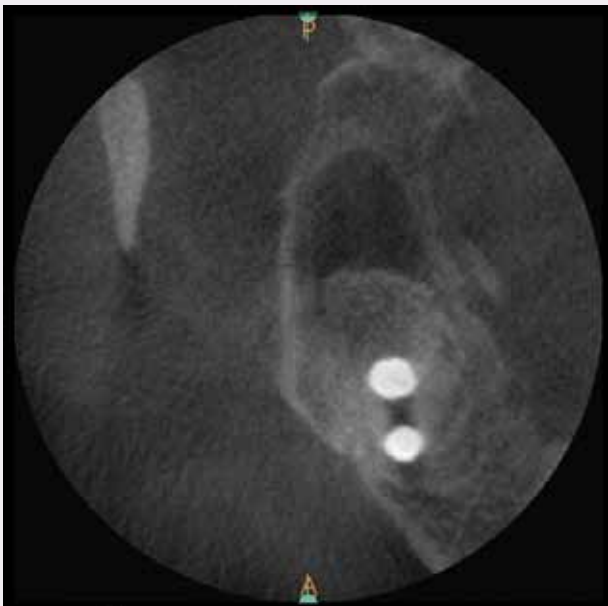
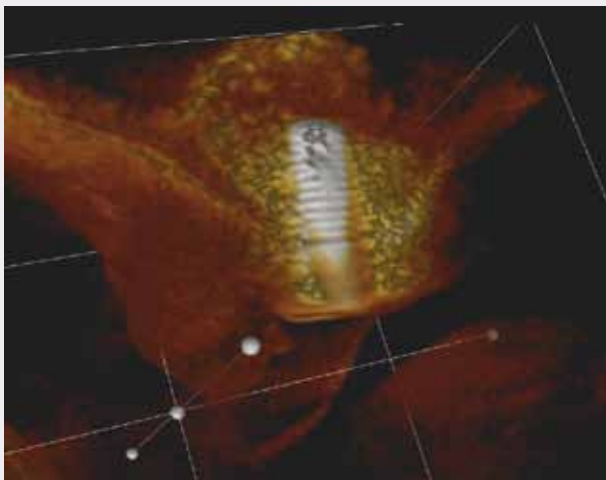
Non esiste un protocollo unico da seguire quando si pianifica un intervento chirurgico di rialzo del seno mascellare. Alcune variabili, quali l'altezza crestale la separazione tra le pareti e la pneumatizzazione sinusale, lo stato della membrana o la tipologia di osso residuo nella cresta, condizionano l'indicazione chirurgica e la tecnica da utilizzare. Le differenti concentrazioni di biomateriale innestato e la conformazione dell'apertura crestale consentono di ottimizzare i risultati e di effettuare l'impianto dei sistemi di ancoraggio simultaneamente al rialzo sinusale.

#### CONCLUSIÓN

No existe un protocolo único para planificar un tratamiento quirúrgico de elevación de seno. Variables como la altura crestal, la separación entre las paredes y la pneumatización sinusal, el estado de la membrana o el tipo de hueso residual en la cresta, condiciona la indicación quirúrgica y la técnica. Las distintas concentraciones de biomaterial injertado y la conformación de la apertura crestal pueden optimizar los resultados e implantar las fijaciones de manera simultánea a la elevación sinusal.

Nei tagli trasversali successivi verso il coronale, si iniziano a visualizzare gli apici dell'impianto e, in un taglio coronale, si può osservare come l'innesto avvolga l'impianto lungo il suo perimetro.

En sucesivos cortes transversales hacia coronal se empiezan a visualizar los ápices del implante y en un corte coronal se puede apreciar como el injerto rodea de manera perimetral el implante.



Trascorsi 10 mesi si effettua una riapertura per collocare i tappi di cicatrizzazione e la protesi, che questa volta verrà cementata.

Después de 10 meses se hace la reapertura para colocar las tapas de cicatrización y la prótesis, que este caso será cementada.



# Chirurgia piezoelettrica, ultraosseointegrazione e biomateriali: presente e futuro.

Intervista al Dr. Alberto Rebaudi, socio fondatore e vicepresidente di Bio.C.R.A. (Biomaterials Clinical Research Association) e socio fondatore e membro del comitato scientifico della Piezosurgery Academy

## Dott. Rebaudi, la chirurgia piezoelettrica ha cambiato radicalmente il modo di operare di molti chirurghi orali; quali sono le conseguenze per i pazienti?

I pazienti apprezzano le nuove tecnologie soprattutto quando si rendono conto che migliorano la sicurezza, i risultati e la guarigione. Il bene del paziente, che sta a cuore ad ogni dentista ed ad ogni chirurgo, dipende dalla dedizione, dalla preparazione, dalla manualità ma anche dalla tecnologia a disposizione. Attualmente molti pazienti che subiscono interventi di chirurgia ossea (odontostomatologica, maxillo-facciale, ortopedica) sentono parlare di tecnica ultrasonica, ovvero di piezochirurgia, quindi capita sempre più spesso che la richiedano. Il paziente si fida del proprio dentista e percepisce tra le parole il grado di convinzione ed entusiasmo al momento in cui viene proposta una terapia. Proporre terapie nelle quali si crede veramente è una delle chiavi del successo dello studio professionale. In Italia il 20% degli studi dentistici ha un Piezosurgery e questo significa che molti dentisti che si dedicano alla chirurgia orale lo utilizzano. Praticamente tutti i dentisti al mondo sanno che cosa è la chirurgia piezoelettrica e non guasta sapere che la paternità di questa tecnologia è tutta italiana. Gran bel cambiamento in soli 10 anni! Forse nessuno dei presenti poteva aspettarsi una così importante rivoluzione quando nel 2000 il Prof. Tomaso Vercellotti presentava in un congresso negli USA (JPRD Meeting) alcuni interventi realizzati con gli ultrasuoni e inserti dedicati. In quell'occasione ho potuto notare che il Piezosurgery si comportava come un bisturi osseo in grado di lasciare il campo operatorio pulito e realizzare osteotomie e tagli netti, con una precisione da microchirurgia. Dopo 5 anni la Mectron, ditta costruttrice del Piezosurgery, vantava già migliaia di strumenti venduti.

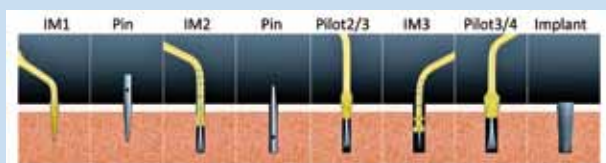
## Quali sono le attuali tendenze in implantologia, in seguito agli sviluppi delle tecniche piezoelettriche?

Storicamente il Piezosurgery è stato utilizzato prevalentemente per ottenere una chirurgia ossea di qualità, perché permette di lavorare con una perfetta visibilità del campo operatorio. Altri vantaggi noti sono il miglioramento della pulizia e sterilità e della sicurezza, riduzione dei rischi connessi alla chirurgia nelle zone con difficile anatomia, come ad esempio in prossimità di nervi, membrane e tessuti molli. La ricerca clinica ha però recentemente convalidato l'utilizzo del Piezosurgery anche per la preparazione del sito implantare, dando origine ad una nuova tecnica di preparazione, la Ultrasonic Implant Site Preparation Technique (UISP Technique), che presenta vantaggi straordinari e permette di migliorare sensibilmente la qualità della preparazione, rendendo il canale osseo più adatto all'inserimento dell'impianto, incrementando la stabilità, soprattutto in osso soffice, con effetti positivi sulle caratteristiche biologiche del sito, riducendo l'infiammazione, e accelerando i processi di guarigione ed integrazione ossea, con miglioramento della osteointegrazione. Nell'ultimo simposio della Piezosurgery Academy che si è tenuto all'inizio di Maggio 2011 a Lugano in Svizzera, la

principale novità (alla quale il simposio è stato intitolato) è la "Ultraosseointegrazione", ovvero una osteointegrazione ottenuta attraverso la preparazione del sito implantare con ultrasuoni.



Gli effetti sull'osso e sull'integrazione degli impianti sembrano essere molto potenti e parecchi lavori di ricerca pubblicati recentemente o in corso di pubblicazione lo testimoniano. Sull'onda di questo fermento scientifico alcune aziende produttrici di impianti dentali (Biomax, Implant Direct, Sweden & Martina, Tekka) si sono interessate, sponsorizzando pesantemente come Gold Sponsor la Piezosurgery Academy e realizzando dei workshop nel congresso internazionale a Lugano, sulla preparazione ultrasonica del sito implantare. A dimostrazione dell'interesse generato dalla ultraosseointegrazione ai workshop hanno partecipato globalmente un'ottantina di corsisti, quasi un sesto di tutti i partecipanti al Simposio. I relatori, oltre al sottoscritto, erano il Dr. C. Russo di Torino, il Dr. G. Vincenzi di Padova, il Dr. M. Robiony di Udine, il Dr. D. Baldi di Genova, il Dr. Claudio Stacchi di Trieste ed il Dr. Simone Verardi di Roma, il Prof. Gilberto Sammartino di Napoli, il Dr. Christian Makari dal Libano, la Dr.essa Arzu Dermicioglu dalla Turchia, coadiuvati da numerosi tutor come il Dr. Angelo Itri, e il Dr. Edoardo Martino di Genova, il Dr. Andrea Alberghini di Firenze. I corsisti hanno studiato la teoria della UISP-Technique e inserito impianti su modelli animali, utilizzando il protocollo clinico qui sotto raffigurato.



## A chi si può rivolgere un dentista che desidera approfondire le tematiche della preparazione ultrasonica del sito implantare?

Innanzitutto alla Piezosurgery Academy, che fa parecchia attività in questo senso (simposio annuale, corsi, approfondimenti), anche in collaborazione con le aziende produttrici di impianti dentali che sono sensibili all'utilizzo di queste tecniche, come ad esempio la Sweden & Martina, unica azienda italiana che è già organizzata in tal senso. Inoltre, in questi ultimi anni si sono mosse anche le Università, come ad esempio la Federico II di Napoli (Prof. Gilberto Sammartino), l'Università di Torino (Prof. Gianmario Schierano) e di Genova (Prof. Stefano Benedicenti, Prof. Paolo Pera), che già hanno organizzato corsi di perfezionamento od aggiornamento in piezochirurgia. Infine è possibile documentarsi leggendo il libro "Essentials in Piezosurgery" del Prof. Vercellotti e la letteratura scientifica, che conta ormai centinaia di lavori pubblicati, sulle riviste più importanti.

## Quali sviluppi hanno portato le macchine per chirurgia dall'osteotomia da taglio, alla chirurgia estrattiva fino alla preparazione del sito implantare?

L'utilizzo della chirurgia piezoelettrica in chirurgia orale, parodontale e maxillo-facciale ha evidenziato numerosi vantaggi clinici e biologici dello strumentario piezoelettrico in chirurgia ossea, rispetto alle tecniche da taglio precedenti, come dimostrato dalla letteratura internazionale, non solo odontoiatrica. Per chi volesse scendere nei dettagli della chirurgia piezoelettrica, occorre precisare che la storia della chirurgia ossea è da sempre stata condizionata dalle caratteristiche degli strumenti da taglio. Quindi per capire la funzionalità degli strumenti ultrasonici occorre paragonarli alle tecniche tradizionali. Per esemplificare la differenza tra lo

Dr. Alberto Rebaudi




strumento piezoelettrico rispetto agli strumenti convenzionali, e cioè per capire la diversità del taglio osseo prodotto dalle micro-vibrazioni meccaniche rispetto alle macro-vibrazioni, è sufficiente analizzare l'azione fisica di ciascuno strumento. Un colpo di martello, che disperde la propria energia nell'arco temporale di un secondo, trasferisce una forza di picco di alcune decine di Kg sul tagliente dello scalpello, producendo un'onda d'urto responsabile dell'osteotomia. Nelle stesse condizioni una fresa, che ruota a 1000 giri/min e, con l'applicazione di una forza inferiore alla decina di Kg, taglia l'osso utilizzando macrovibrazioni meccaniche prodotte dalla sequenza di circa 16 onde d'urto al secondo. La forza dell'onda d'urto in questo caso è data dalla somma della pressione esercitata sul trapano dalla mano dell'operatore, più la forza torsionale data dalla rotazione della fresa spinta dal micromotore.

A parità di tempo il Piezosurgery, con l'applicazione di una forza inferiore al Kg (10 volte meno della fresa, 20 volte meno dello scalpello), taglia l'osso utilizzando microvibrazioni meccaniche generate da una sequenza di circa 30.000 onde d'urto al secondo (ovvero circa 1.800.000 al minuto). Dall'esempio riportato è evidente come la diversa tecnologia utilizzata possa condizionare sia il controllo intra-operatorio dell'atto chirurgico che i meccanismi di guarigione tissutale. La chirurgia estrattiva ha avuto grandi benefici soprattutto per semplificare il clivaggio di radici difficili da estrarre (Itri A. et Al, Journal of Osteology and Biomaterials accepted 2011) come quelle anchilosate, migliorare la visibilità e realizzare osteotomie per l'esposizione di denti inclusi. La migliore guarigione dei pazienti trattati sembra essere prevalentemente dovuta alla cavitazione del liquido di raffreddamento ed alla continua idratazione ed ossigenazione della zona trattata. Per gli addetti ai lavori è stato naturale pensare che queste caratteristiche potessero offrire vantaggi anche nella preparazione del sito implantare.

## Dr. Rebaudi: da quanto tempo esiste un'esperienza clinica nella preparazione ultrasonica del sito implantare?

Nel 2004 un gruppo di dentisti entusiasti, seguendo un'idea proposta dall'inventore della piezochirurgia, Tomaso Vercellotti, ha pensato di estendere l'esperienza maturata in chirurgia ossea piezoelettrica anche in implantologia. Questo ha richiesto un lavoro di ricerca per ottimizzare la tecnologia ultrasonica e l'efficienza meccanica degli inserti, dotandoli di irrigazione interna, allo scopo di sfruttare il principale vantaggio: la cavitazione della soluzione fisiologica di raffreddamento. Il gruppo di studi che ha sviluppato la tecnica di preparazione del sito, partendo da un'analisi dello stato dell'arte sulla preparazione del sito implantare, ha trovato i limiti delle tecniche tradizionali e cercato di scoprire come risolverli. Questo processo ha richiesto studi sulla guarigione ossea. Sono stati condotti studi comparativi tra gli ultrasuoni e le frese rotanti, in vitro su osso di animale, per valutare l'efficacia del taglio meccanico e il diverso risultato sulle superfici ossee corticali e spongiose. Nelle foto al Sem (Rebaudi A, Facco G. Martino E, Barberis F, Vercellotti T, Journal of Periodontics and Restorative Dentistry, Submitted) si osserva che la superficie è più pulita da detriti di preparazione nel sito preparato con piezo rispetto al sito preparato con fresa.



Contemporaneamente altri studi in vivo su animale hanno studiato la risposta biologica sia da un punto di vista istologico che biomolecolare. Nelle foto si osserva a parità di qualità ossea una maggiore presenza di osso perimplantare nel sito



preparato con piezo rispetto al sito preparato con fresa a soli 2 mesi dall'inserimento.



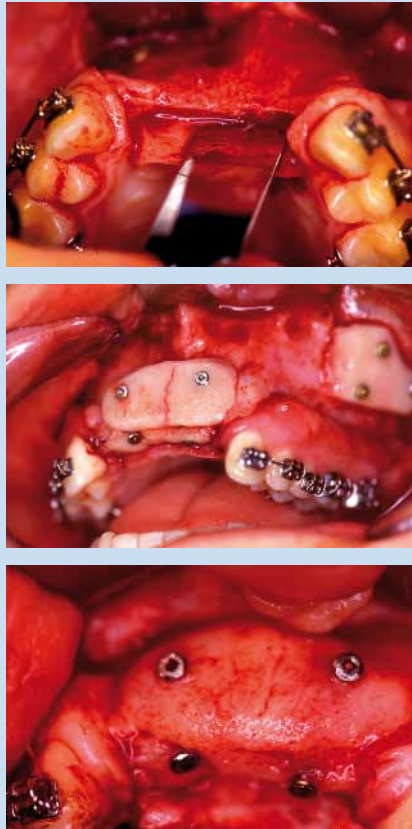
Gli studi in vitro hanno evidenziato un miglior controllo del tagliente nella preparazione del sito rispetto alla fresa, perché la fresa è condizionata nel taglio dalla notevole forza applicata dall'operatore, dalla ridotta velocità di rotazione, dall'efficienza del tagliente e dalla sfavorevole oscillazione del suo asse durante la rotazione. Per questi motivi, in presenza di un volume osseo crestale ridotto la preparazione del sito con fresa è molto difficile. Inoltre la rotazione della fresa tende a dislocare l'asse programmato se incontra un piano inclinato di osso più compatto. L'oscillazione può causare anche trauma termico e meccanico, come ad esempio la rottura di frammenti ossei che potrebbero complicare la guarigione. La microvibrazione generata dal sistema piezoelettrico taglia l'osso utilizzando onde d'urto ultrasoniche che colpiscono l'osso con alta frequenza e bassa potenza. Quest'azione non fa deviare l'inserito dall'asse programmato, inoltre produce trucioli micronizzati che vengono immediatamente rimossi dall'effetto di cavitazione che minimizza il danno sia alla corticale sia alle trabecole ossee favorendo maggiormente la detersione e il raffreddamento del sito. Gli studi al SEM del gruppo di ricerca ossea di BioCRA (Biomaterials Clinical Research Association, Genova, Italia) ha permesso di evidenziare che la superficie della corticale preparata con frese presenta detriti ossei coprenti gli spazi vascolari e segni di trauma con evidenti microcricche. La sottostante spongiosa è ricca di fratture con numerosi frustoli ossei negli spazi endostali. Diversamente la corticale preparata con Piezosurgery presenta microporosità e spazi vascolari aperti, la spongiosa è priva di detriti, per effetto della cavitazione e lamelle ossee integre. Studi in vivo su animale condotti dall'Università di Torino (Prof. Preti), hanno dimostrato uno stimolo all'osteogenesi perimplantare migliore nei siti trattati con UISP rispetto alle frese. Inoltre i siti trattati con preparazione piezoelettrica del sito presentano meno cellule infiammatorie (meno polimorfo e mononucleati), mentre nei siti con fresa aumentano citochine e infiammazione. La chiave di svolta sembra essere legata al minor trauma meccanico, un maggior raffreddamento e migliore detersione del sistema ultrasonico. Infine studi in vivo nell'uomo con microCT, condotti da BIO.C.R.A. in collaborazione con la St. Joseph University di Beirut, hanno permesso di osservare migliore osteointegrazione a 2 mesi nei siti Piezosurgery rispetto alle frese. Il gruppo di studi della Piezosurgery Academy (Vercellotti T, Russo C, Rebaudi A, Vincenzi G, Pratella U, Baldi D, Mozzati M, Monagheddu C, Stacchi C, Sentineri R, Cuneo T, Di Alberti L, Carossa S, Schierano G.) ha trattato un numero consistente di pazienti con la UISP nell'arco di 3 anni, con una percentuale di sopravvivenza degli impianti adeguata (97.7% su 3579 siti implantari; studio in corso di pubblicazione). La particolarità di questo studio è quella di essere stato realizzato senza criteri di esclusione, ovvero eseguito nella realtà quotidiana clinica di ciascun operatore, indipendentemente dalla complessità anatomica, qualità e quantità ossea presente, situazione parodontale, considerando pertanto anche impianti in zone innestate o con volume osseo ridotto ed indipendentemente dal tipo o marca di impianti.

#### Come evolverà secondo Lei il panorama implantologico a seguito di questi sviluppi?

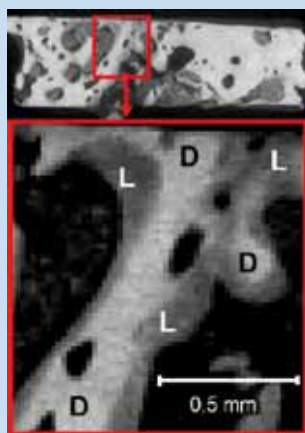

Gli sviluppi della UISP Technique potrebbero dare inizio, secondo quanto presentato al Simposio Internazionale di Lugano 2011 della Piezosurgery Academy, ad una nuova era in implantologia, quella della "Ultra-Osteointegrazione". A prima vista potrebbe sembrare esagerato perché tutto sommato le frese permettono di dare un risultato accettabile, almeno nei casi di osso medio in densità ed abbondante in quantità. Com'è noto, gli impianti inseriti con frese hanno dei punti deboli, come l'osso atrofico, l'osso molto compatto e quello soffice, allora ecco che gli inserti per la UISP inizieranno ad essere fondamentali per espandere le applicazioni dell'implantologia così come è intesa oggi. La UISP Technique è ancora all'inizio, gli inserti disponibili possono essere ulteriormente sviluppati e migliorati, allora potremmo prevedere una futura saletta chirurgica dell'implantologo arredata con Piezosurgery, implant kit di inserti e nuove tecniche implantologiche, magari con impianti appositamente disegnati per sfruttare al meglio le caratteristiche della UISP, efficaci nelle atrofie ossee dove la quantità e qualità di osso disponibile è insufficiente, rendendo fattibili gli impianti in casi oggi non trattati dal dentista. Inoltre aumenteranno gli articoli scientifici e gli studi sulla preparazione del sito implantare e nei corsi e congressi si parlerà sempre di più di queste tecniche che a me hanno letteralmente rivoluzionato l'attività clinica e scientifica.

#### Quali sono oggi le tendenze in merito all'utilizzo dei biomateriali da innesto?

L'osso autologo è sempre stato menzionato come il "Gold Standard" tra i materiali da innesto, ma sebbene in molti interventi lo sia veramente, non in tutti i casi questo risponde a verità. Ad esempio l'innesto autologo di blocchi di calvaria è eccellente per gli aumenti di osso nei casi di atrofia come evidenziato anche nel recente studio, in collaborazione con il S. Raffaele di Milano (Vinci R, Rebaudi A, Capparè P, Gherlone E. Microcomputed and Histological evaluation of Calvarial bone grafts: a pilot study in humans. 2011, Journal of Periodontics & Restorative Dentistry) nel quale innesti di Calvaria sono stati utilizzati per ricostruire creste ossee atrofiche, come nelle immagini qui sotto riprodotte.

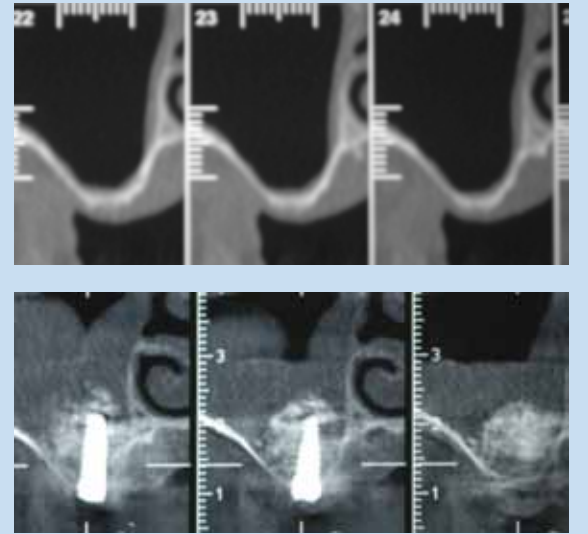


Nello studio di Vinci biopsie ossee sono state analizzate con MicroCT ed istologia da Bio. C.R.A. nel laboratorio del Dr. Paolo Trisi di Pescara. Il risultato è che l'innesto è risultato ben integrato in osso mascellare. R= osso nativo, M=punto di congiunzione, L= osso innestato. Nelle singole sezioni è stato possibile dimostrare la presenza di osso di più giovane formazione (L) apposto a trabecole di osso più vecchio (D) segno di integrazione dell'innesto, risultato confermato nelle sezioni istologiche.



Ogni caso clinico ed ogni intervento richiede tecniche e materiali specifici. Se ad esempio analizziamo la letteratura del rialzo di seno mascellare, ed in particolare gli articoli di revisione, possiamo capire che in questo tipo di intervento l'osso autologo in blocco ha meno successo rispetto all'osso allogenico, alloplastico o sintetico in particelle. Se poi una membrana riassorbibile è posta a chiusura della finestra laterale, il successo degli impianti aumenta. I materiali da soli non bastano: anche la tecnica chirurgica influisce, ad esempio, la tecnica piezoelettrica applicata correttamente al rialzo del seno, riduce il rischio di perforazione della membrana. I biomateriali ci vengono incontro anche per gestire i casi in cui la membrana è perforata: piccole perforazioni possono essere gestite con altri "biomateriali" come le suture (G. Massei, Torino) e le membrane riassorbibili (T. Testori, Ist. Galeazzi, Milano). Vi sono poi le variabili anatomiche: pazienti con seni ampi o stretti, a volte attraversati da setti, che rendono ardua la riuscita dell'intervento. Può influire molto anche lo


spessore della membrana schneideriana: che può essere sottile, media e spessa (G. Massei). Il segreto del successo sta quindi in una gestione intelligente del caso con una buona diagnosi preoperatoria, con la scelta del materiale più idoneo, del tipo di tecnica chirurgica applicata, corretta gestione del lembo, corretta tecnica di sutura, preparazione e selezione del paziente e nella terapia farmacologica utilizzata. Nelle foto in rialzo del seno mascellare con biomateriali: tac precedente e successiva all'innesto.



Alcuni materiali da innesto in Italia hanno subito un percorso diverso rispetto all'estero in seguito alla legislazione in merito. Prendiamo ad esempio l'osso umano di banca: in Italia è utilizzato pochissimo rispetto all'estero, quindi in termini di quantità distribuite è un po' il fanalino di coda, ma le cose stanno cambiando. L'osso di provenienza umana è oggi disponibile in maggiori quantità ed a costi più accessibili grazie alla sempre maggiore disponibilità di persone che scelgono di diventare donatori. Nel campo dell'osso umano è determinante la qualità produttiva. Non tutto l'osso è uguale! Se proviene da banche di qualità, ha caratteristiche peculiari che è difficile trovare negli altri materiali da innesto. Parliamo di eccellenti proprietà meccaniche, presenza di collagene a catene integre, effetto osteoinduttivo, sicurezza. In questi ultimi tempi si stanno aprendo le porte ad un maggiore utilizzo dell'osso umano ed è parere di molti che anche in Italia si arriverà presto ai livelli di utilizzo degli altri paesi. Secondo il parere del Prof. PM Fornasari (Banca del tessuto muscolo scheletrico, Istituto Rizzoli, Bologna), presto potrebbe esserci la possibilità di utilizzare osso demineralizzato che espone i fattori di crescita dell'osso e vari composti realizzati con miscele di osso in granuli, collagene, osso demineralizzato, cellule stromali, membrane amniotiche, con tutti i vantaggi ad esse legati. Nel campo dei biomateriali eterologhi, avranno sempre maggiore importanza le qualità meccaniche e biologiche dei prodotti e la semplicità di utilizzo. Ci abitueremo in futuro, costi permettendo, all'utilizzo di ossa legate a proteine quali il collagene o morfogenetiche. Nel campo dei materiali sintetici la carta vincente sarà la possibilità di scegliere tra materiali riassorbibili, che si degradano lasciando posto al nuovo osso e non riassorbibili, per contrastare ad esempio i dannosi effetti dell'atrofia delle creste edentule. Anche i sintetici possono o potranno essere legati a proteine, collagene, anche se i costi non sono ancora prevedibili.

#### Vede nuovi sviluppi nei materiali da innesto?

Sicuramente compariranno materiali specifici per determinati interventi come le paste d'osso modellabili, già immesse sul mercato in passato ma con prestazioni insufficienti a causa degli eccipienti. Nuove paste più performanti sono oggi allo studio, ad esempio da Lifenet Health ed altre banche dell'osso, ma spesso non ancora in distribuzione in Italia. Sia per quanto riguarda osso che biomateriali sintetici attendiamo prodotti specifici per il rialzo di seno per via crestale (Ghimas, Bologna) così come biomateriali legati a sostanze a lento rilascio di farmaci, collagene (Finceramica, Faenza), proteine magari di provenienza vegetale (polidatina) o ittica (chitosano). Ben presto verranno messi in commercio anche materiali con proprietà antibatteriche (ancora tecnologia italiana, Eurocoatings, Trento). Anche nel campo della chirurgia dei tessuti molli molto si sta facendo con la produzione di matrici dermiche addirittura conservate idratate a temperatura ambiente (Lifenet Health), collagene, fillers etc... Progressi futuri nel senso della semplificazione delle terapie saranno fatti anche nel confezionamento dei prodotti per migliorarne manualità e conservazione.



## Dr. Alberto Becattelli

Laureato in medicina e chirurgia, ha frequentato negli anni 85-86 la clinica di Goteborg e in particolare i corsi del Prof. PI Branemark e del Prof. Van Steemberghe. Da allora ha proseguito la sua formazione in campo implantare con corsi in Italia e all'estero. Coautore con il Dott. Biscaro e la Dott.ssa Poggio del capitolo "Le riabilitazioni complesse del paziente totalmente edentulo" del libro "Il carico immediato" di Testori T, Galli F, Del Fabbro M, si dedica esclusivamente alla chirurgia implantare nel suo studio di Villa Bartolomea (VR) e collabora da molti anni con il Dott. Biscaro nella gestione chirurgica delle riabilitazioni complesse.



## Dr. Paolo Ferlin

Laureato con Lode in Odontoiatria e Protesi Dentaria presso L'Università di Ferrara. Collabora attivamente con lo studio del Dott. Alberto Becattelli.

## Dr. Leonello Biscaro

Laurea in odontoiatria con lode presso l'Università di Bologna nel 1985, ha frequentato, nel triennio 1988-1990 il corso di Ortodonzia presso il CISCO di Verona curato dal Prof. Duchateau, dell'Università di Nantes, nel biennio 1991-1992 il corso di Parodontologia tenuto dal Dott. Gianfranco Carnevale, nel biennio 1993-1994 il corso di Protesi fissa tenuto dal Dott. Gianfranco Di Febo, nel triennio 1998-2000 il "Center for functional occlusion" dei San Francisco diretto dal Prof. Ronald Roth e dal Dott. Robert Williams, conseguendo il diploma nell'agosto 2000. È socio Attivo della Società Italiana di Parodontologia, dell'Accademia Italiana di Odontoiatria Protesica ed è socio straordinario della Società Italia di Ortodonzia. È membro del Consiglio Direttivo dell'Accademia Italiana di Odontoiatria Protesica. È stato eletto Presidente dell'Accademia italiana di Odontoiatria Protesica per il biennio 2013-2014. Esercita la libera professione in Adria (RO) dedicandosi prevalentemente agli aspetti chirurgici e protesici delle riabilitazioni complesse.



## Odt. Massimo Soattin

Nato a Monza nel 1967, si è diplomato in odontotecnica presso l'Istituto "E. Fermi" di Este (PD) nel 1986. Ha collaborato con il Laboratorio di Franco Rossini dal 1987 e dal gennaio 2000 ne è diventato socio. Ha frequentato vari corsi tra cui il corso di protesi fissa tenuto dal Sig. Roberto Bonfiglioli e il corso di estetica presso il laboratorio del Sig. Willy Geller a Zurigo. Socio A.N.T.L.O. e socio attivo A.I.O.P., si dedica prevalentemente a ricostruzioni in metallo ceramica e su impianti nel laboratorio di Este (PD). È stato eletto Dirigente dell'Accademia italiana di Odontoiatria Protesica per il biennio 2013-2014.



# Riabilitazione implanto-protesica di entrambe le arcate mediante Toronto Bridge su impianti tiltati a carico immediato

Il trattamento del paziente con dentatura residua irrecuperabile che desidera una riabilitazione fissa pone al clinico una serie di interrogativi. Il paziente deve essere valutato nella sua interezza, oltre al cavo orale va fatta un'analisi del viso e di come la futura riabilitazione potrà integrarsi, solo al termine del processo decisionale estetico-protesico si sceglierà la tecnica chirurgica che più facilmente consentirà la risoluzione del caso secondo gli obiettivi del clinico e soprattutto del paziente. La metodica All-on-Four® è stata principalmente sviluppata dal dott. Paulo Malò al fine di sfruttare al massimo l'osso disponibile nei mascellari edentuli o potenzialmente tali; la tecnica permette di evitare innesti d'osso, rialzi di seno mascellare o altre procedure rigenerative. Un'intera arcata può essere riabilitata utilizzando solo quattro impianti anche in situazioni in cui i volumi ossei siano estremamente ridotti. I due

impianti distali sono inclinati e posizionati anteriormente alla parete mesiale del seno mascellare o all'emergenza del nervo alveolare inferiore, ciò consente di inserirli in un osso di buona qualità e di trovare frequentemente una buona stabilità primaria. L'inclinazione permette di ridurre i notevoli cantilever distali che erano presenti nelle Toronto Bridge tradizionali, estensioni minori di 15 mm appaiono associate a minori complicanze protesiche quali svitamenti e fratture. Nonostante si abbia un accumulo di momenti flettenti a livello degli impianti inclinati, gli studi radiografici riportati in letteratura non mostrano differenze statisticamente significative nel riassorbimento osseo marginale fra impianti assiali e inclinati. La solidarizzazione attraverso la travata protesica si è dimostrata di fondamentale importanza; essa è in grado di portare a una migliore distribuzione degli stress e a stabilizzare la struttura riducendo i micromovimenti implantari. Gli indubbi vantaggi per il paziente sono rappresentati da una riduzione dei tempi di trattamento e da costi biologici ed economici contenuti. La possibilità di disporre di una protesi provvisoria fissa il giorno stesso dell'intervento o il seguente riduce i disagi e evita di dover ricorrere a soluzioni rimovibili o a lasciare il paziente edentulo nel periodo necessario all'osteointegrazione. Altro fattore importante è il più facile mantenimento nel tempo della riabilitazione vista la minore difficoltà a pulire solo quattro impianti e ben distanziati fra loro rispetto a molti e vicini. Secondo le indicazioni classiche la tecnica All-on-Four® necessita a livello mascellare di una cresta larga almeno 5 mm e con un'altezza minima di 10 mm da canino a canino, nella mandibola di una larghezza di 5 mm e un'altezza minima dell'osso di 8 mm tra i forami mentonieri.

la qualità e quantità ossea non era sufficiente a inserire impianti con stabilità primaria nelle zone posteriori superiori e inferiori. La metodica All-on-Four® appariva dunque, in questo caso, la soluzione più agevole e meno invasiva. Nella fase prechirurgica veniva fatta un'accurata analisi attraverso i modelli montati in articolatore. La paziente aveva rapporti scheletrici tendenzialmente di II classe mentre non vi era una particolare discrepanza trasversale. All'analisi estetica la linea del sorriso risultava di altezza media con nessuna esposizione a riposo del margine degli incisivi centrali superiori (Fig. 3-4). In base a tutte le informazioni cliniche raccolte viene eseguita la ceratura diagnostica. Quest'ultima è parte fondamentale della "tecnica del modello unico", messa a punto dal dott. Leonello Biscaro: il modello di studio diviene modello di lavoro e le mascherine in silicone della ceratura permettono di realizzare rapidamente il provvisorio. Le placche di trasferimento in resina sono il tramite per collocare gli analoghi nella corretta posizione, la placca superiore prendeva come riferimento il palato, quella inferiore le zone edentule posteriori e i due primi premolari.

# 10

# CASE REPORT

### DESCRIVIAMO LA TECNICA IMPLANTO-PROTESICA ATTRAVERSO IL CASE REPORT.

La paziente di 71 anni non ha patologie di ordine generale e non è fumatrice. Il suo desiderio era migliorare l'estetica e la funzione masticatoria attraverso una nuova protesi possibilmente fissa. La paziente portava due protesi parziali rimovibili con ganci e attacchi incongrue ed usurate. La dentatura residua si mostrava affetta da malattia parodontale che aveva portato alla compromissione irrimediabile della maggior parte degli elementi (Fig. 1). Dall'esame ortopantomografico la zona della premaxilla fino ai premolari risultava ancora ben rappresentata. Inferiormente nella zona intraforaminale la quantità di osso sembrava sufficiente per una riabilitazione di tipo implantare (Fig. 2). All'esame TC si evidenziava ancora più chiaramente che

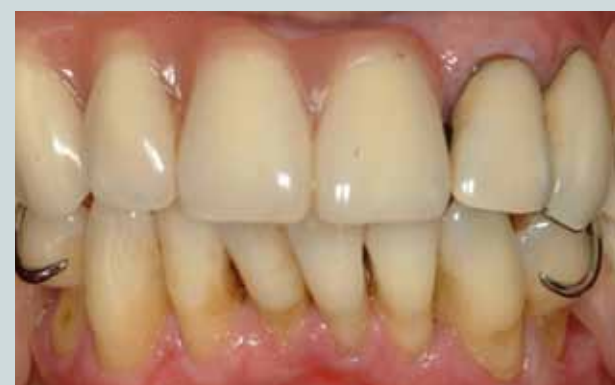

Fig. 1

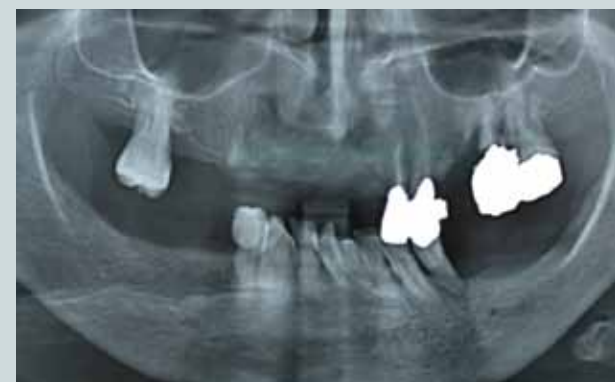

Fig. 2



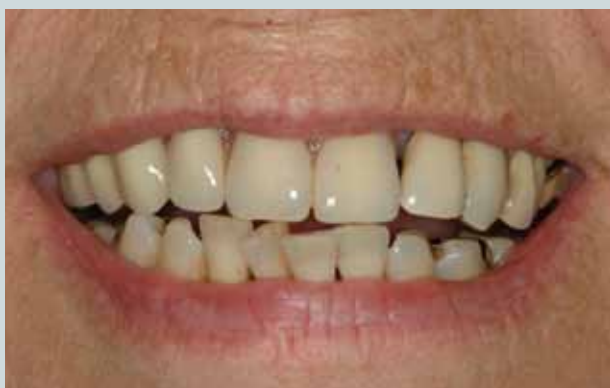

Fig. 3

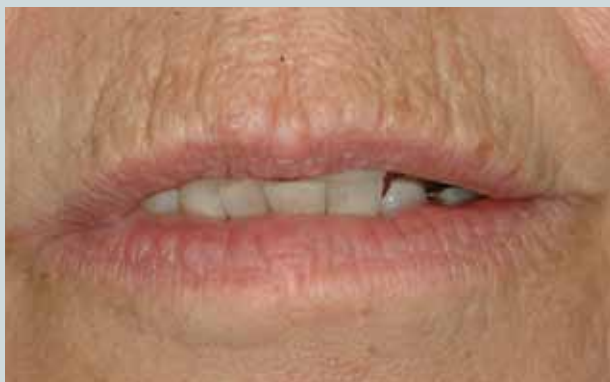

Fig. 4

### ARCATA INFERIORE

È stata eseguita un'incisione intrasulcure da 5° a 5°, scollati i due lembi mucoperiostali vestibolare e linguale, preservando la maggior quota di gengiva cheratinizzata possibile. Sono stati estratti gli elementi dentali residui mantenendo momentaneamente i primi premolari per consentire una maggior stabilità della placca di trasferimento (Fig. 5-6). In questo caso le necessità protesiche modificano la tecnica chirurgica che abitualmente prevede di inserire prima gli impianti posteriori e poi quelli anteriori. È stata eseguita una regolarizzazione del piano osseo mediante pinza ossivora e fresa multilama su manico dritto. Ciò ha consentito di creare una superficie piana dove posizionare gli impianti. La scelta della tipologia implantare deve tener conto della stabilità primaria che è necessario raggiungere; per la notevole versatilità data dalla forma e macrogeometria delle spire sono stati usati impianti Kohno. La morfologia conica infatti permette di raggiungere un corretto torque di inserimento nella stragrande maggioranza dei casi, a variare dovrà essere la tecnica di preparazione del sito implantare che sarà conseguenza della qualità ossea (Fig. 7-8). I primi due impianti sono stati inseriti a livello degli incisivi laterali e su questi sono stati avvitati i PAD dritti a 25 Ncm (Fig. 9). La sistemica PAD (Protesi Avvitata Disparallela) è stata concepita per permettere attraverso pilastri conici e angolati di realizzare protesi attraverso pilastri conici e angolati di realizzare protesi avvitata anche in presenza di impianti molto divergenti con assi di emergenza protesici disparalleli.

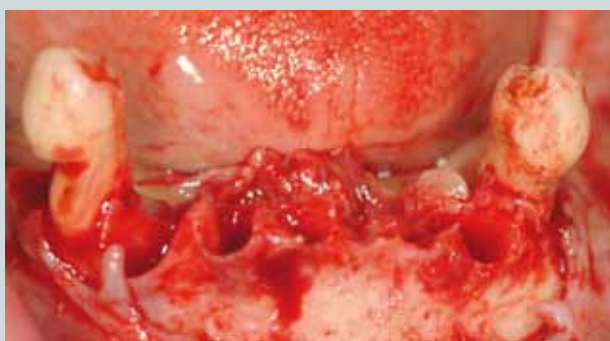

Fig. 5

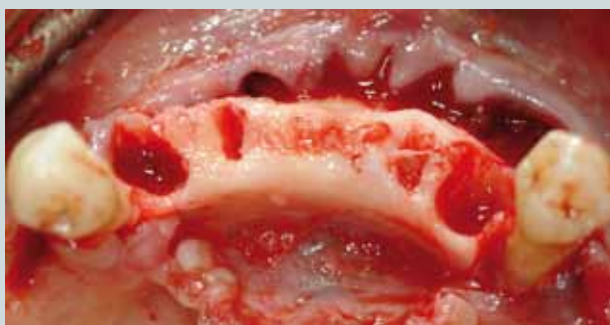

Fig. 6

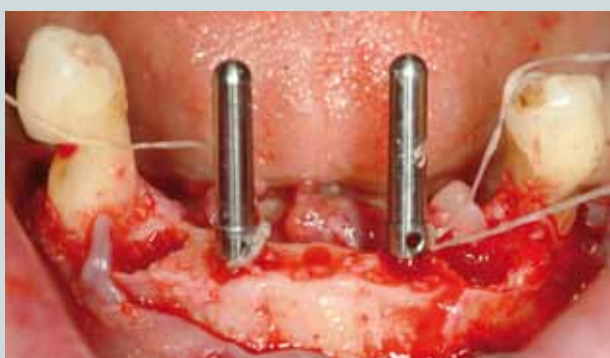

Fig. 7

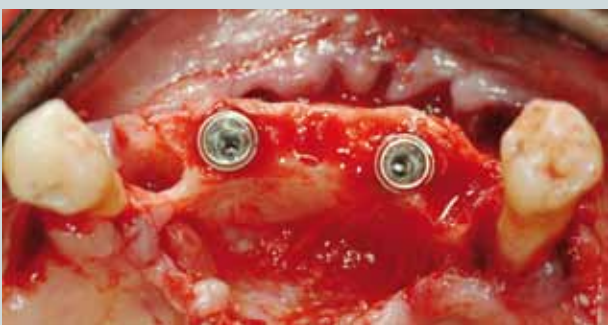

Fig. 8

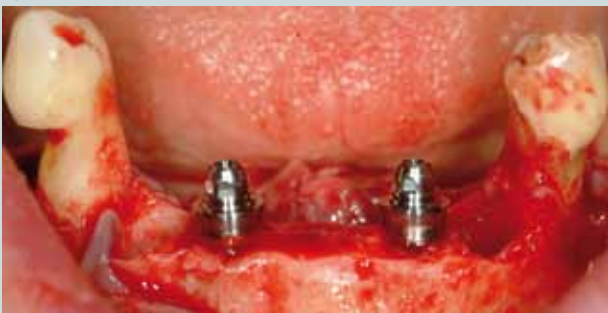

Fig. 9

I transfert sono stati avvitati ai PAD, collegati fra loro con filo ortodontico e resina e solidarizzati alla placca (Fig. 10-11).

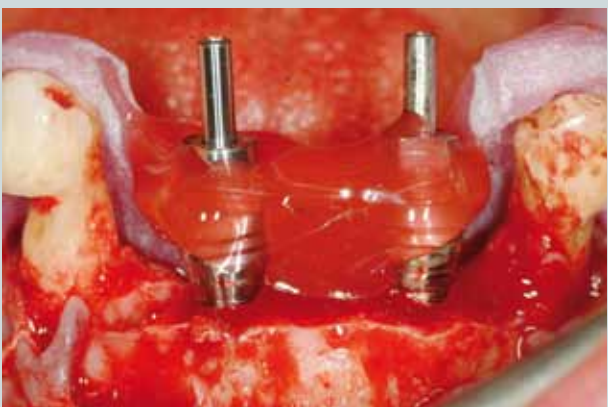


Fig. 10

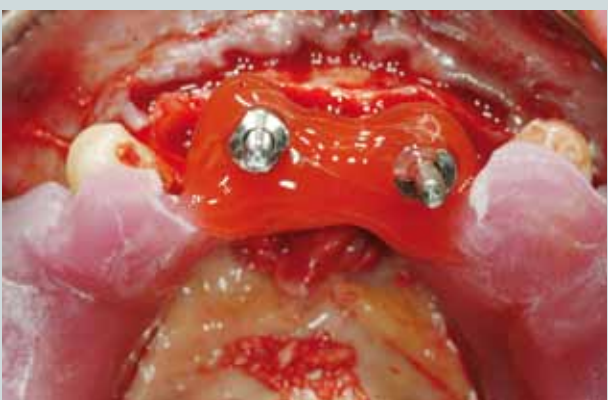

Fig. 11

Dopo l'estrazione dei denti residui viene praticato un foro sulla linea mediana con una fresa da 2 millimetri, ortogonalmente alla cresta ossea per il posizionamento della guida chirurgica, che aiuta a definire la giusta inclinazione degli impianti distali (Fig. 12). Il ginocchio che fa il nervo alveolare inferiore prima di entrare nel forame mentoniero è il limite posteriore all'inserimento degli impianti inclinati, questo è valutabile tramite panoramica e TC. È possibile misurare anche intraoperatoriamente l'estensione di tale loop, scollando fino ad esporre l'emergenza del nervo mentoniero e inserendovi una sonda parodontale (Fig. 13).

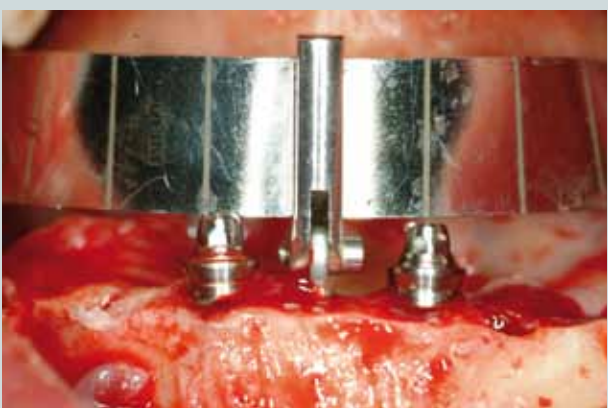

Fig. 12

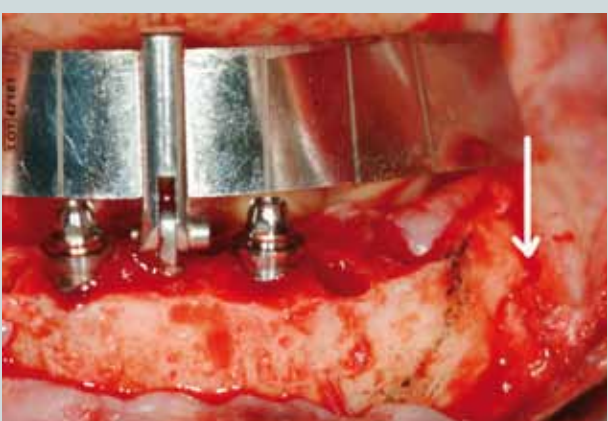


Fig. 13

Con l'ausilio della guida chirurgica si sono inseriti gli impianti distali angolati a 45° e avvitati i PAD angolati con inclinazione 30° (Fig. 14-15).

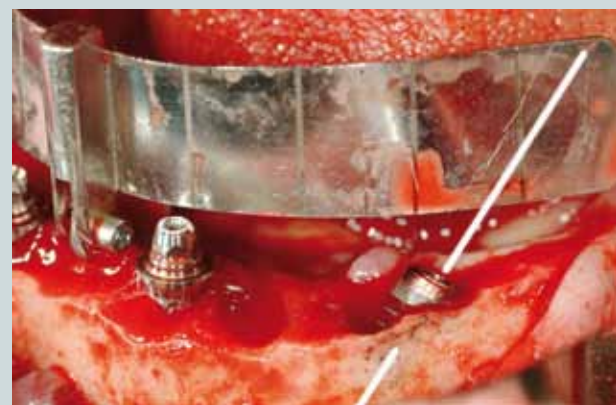

Fig. 12

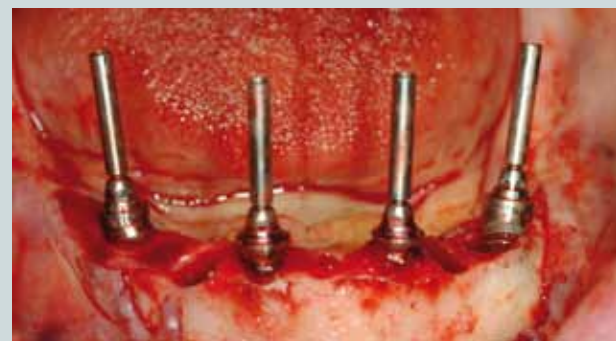

Fig. 15

Dopo aver suturato i lembi senza tensione, sono stati collegati ai PAD una nuova serie di transfert ed eseguite due ferule da inviare al laboratorio. Una volta avvitate le cuffie protettive, la paziente è stata dimessa (Fig. 16).

Il provvisorio che abitualmente viene preparato è in resina, armato e di 10 elementi senza cantilever, viene consegnato il giorno successivo all'intervento, opportunamente scaricato e messo in occlusione (Fig. 17).

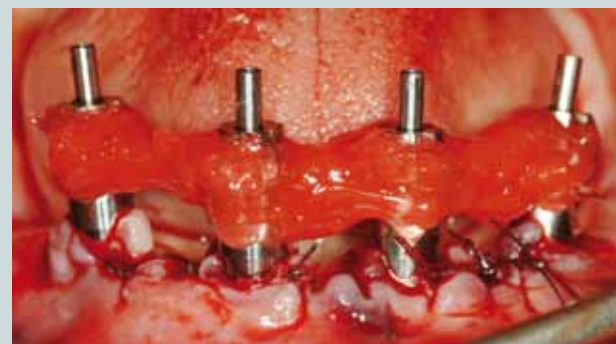

Fig. 16

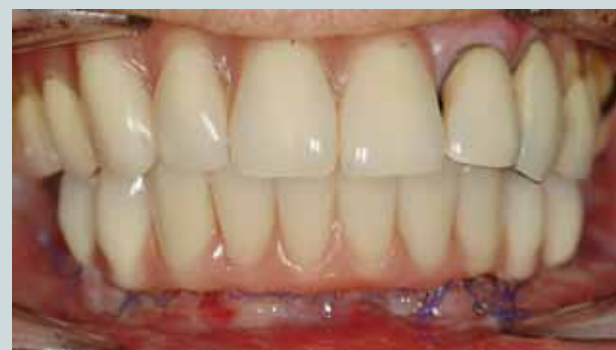

Fig. 17



## ARCATA SUPERIORE

L'intervento sull'arcata superiore non è stato eseguito in contemporanea ma rimandato di circa un mese per esigenze della paziente. Sono stati estratti i denti, scolpito un lembo vestibolare mantenendovi una parte della gengiva cheratinizzata palatina, regolarizzata la cresta e inserita la placchetta guida (Fig. 18).

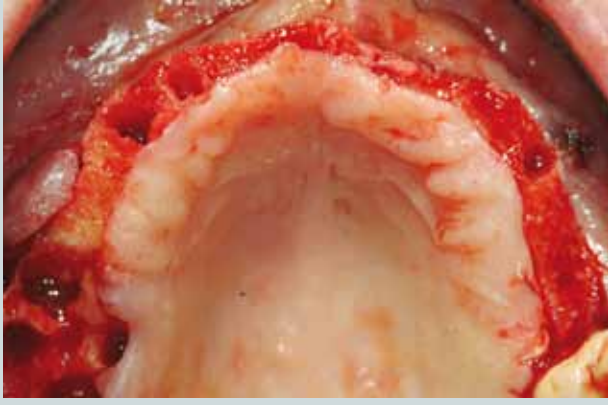

Fig. 18

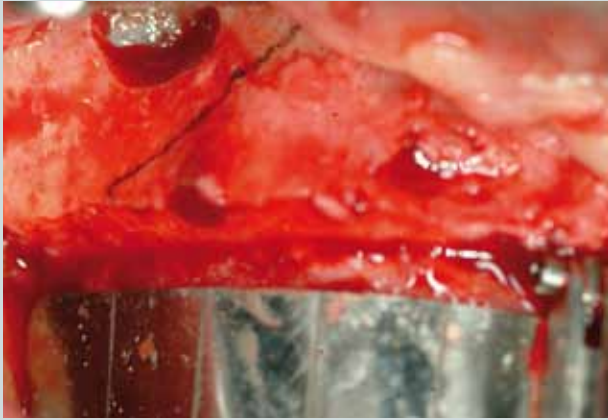


Fig. 19

Il limite per il posizionamento degli impianti posteriori è, come già detto, la parete anteriore del seno mascellare; anche in questo caso oltre alla valutazione con esami radiografici è di ausilio il riscontro intraoperatorio. Viene per questo eseguita un'antrostomia in vicinanza della parete, scollata la membrana e stimato attraverso una sonda parodontale l'esatta collocazione della parete anteriore del seno (Fig. 19). I quattro impianti sono stati collocati con idonea stabilità primaria, avvitati i PAD dritti anteriori e quelli inclinati a 30° posteriormente. Infine è stata fatta la registrazione della posizione tramite placchetta e costruite due ferule di controllo (Fig. 20-21).

12

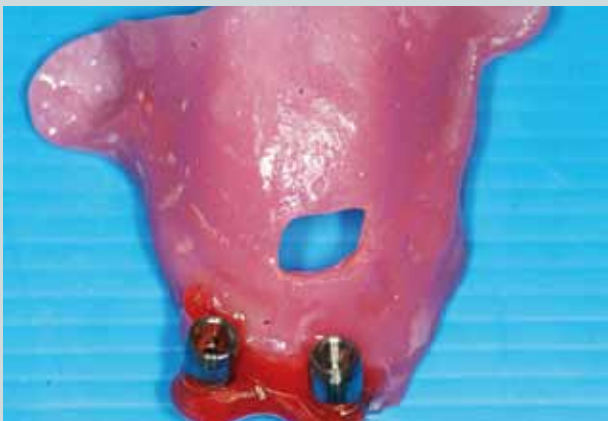

Fig. 20

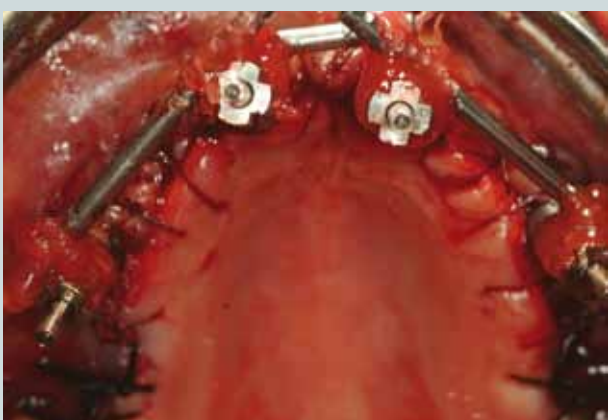

Fig. 21

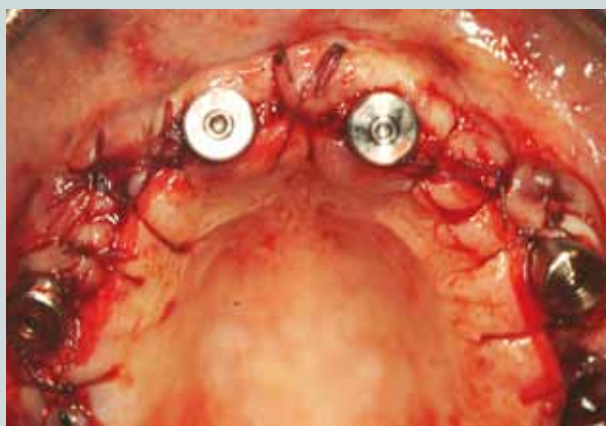


Fig. 22

La paziente viene dimessa con le cuffie di copertura avvitate e il provvisorio è consegnato il giorno seguente (Fig. 22). I provvisori sono stati mantenuti 5 mesi, trascorsi i quali prima si è valutata l'osteointegrazione degli impianti per poi procedere con la protesizzazione definitiva (Fig. 23).

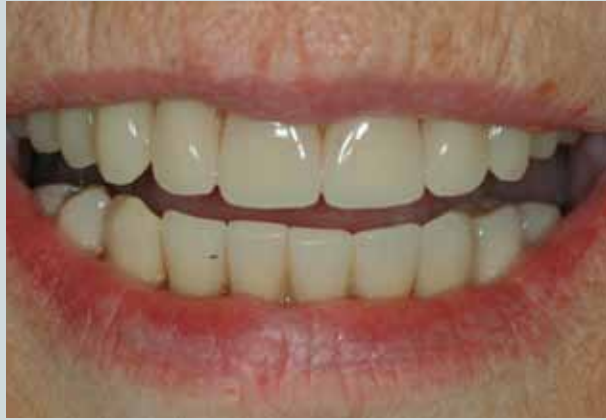

Fig. 23

È importante notare il ruolo fondamentale svolto dai provvisori: essi splintano insieme gli impianti permettendo una migliore distribuzione delle forze e proteggono dalla possibilità di sovraccarico di ogni singolo impianto. Il framework metallico interno assicura quella rigidità e passività necessarie alla corretta osteointegrazione.

### COSTRUZIONE DELLA PROTESI DEFINITIVA

Con la "tecnica del modello unico" è possibile utilizzare ancora una volta gli stessi modelli della ceratura diagnostica, sui quali erano già stati realizzati i provvisori.

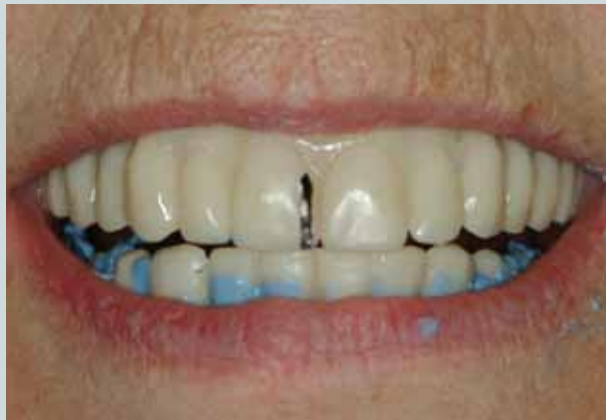

Fig. 24

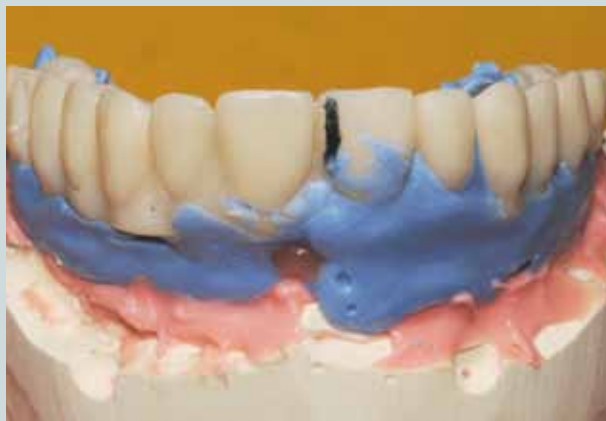

Fig. 25

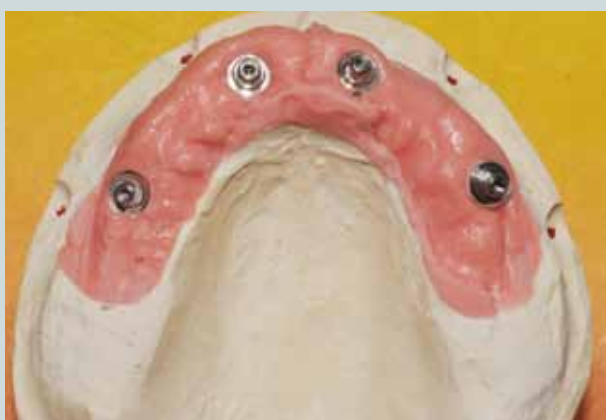

Fig. 26

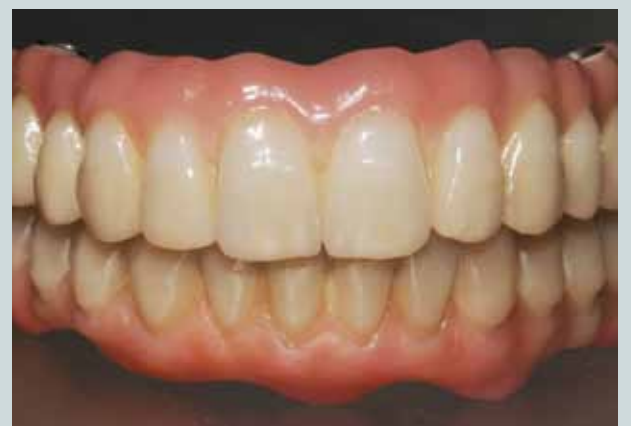

Fig. 27

Si procede alla duplicazione dei provvisori e inserimento nel cavo orale; nello spazio fra questi e le gengive viene iniettato del silicone fluido che impronerà la nuova anatomia (Fig. 24).

Una volta rimontati sul modello si inietta il silicone rosa nello spazio rimanente, riproducendo così i tessuti molli perimplantari. Sui duplicati è possibile anche riportare le modifiche che si vogliono ottenere nei definitivi, come la correzione della linea mediana (Fig. 25-26). La soluzione protesica scelta per l'arcata superiore è stata una travata in lega palladiana, ottenuta per fusione e ricoperta in ceramica, direttamente avvitata ai PAD. Inferiormente si è scelto una protesi ugualmente avvitata ma con travata in titanio fuso e ricoperta in resina composita. Dopo le prove delle fusioni si è proceduto alla ricopertura con i materiali estetici (Fig. 27) e alla consegna, a distanza di 6 mesi dall'inizio della terapia (Fig. 28-29-30-31).

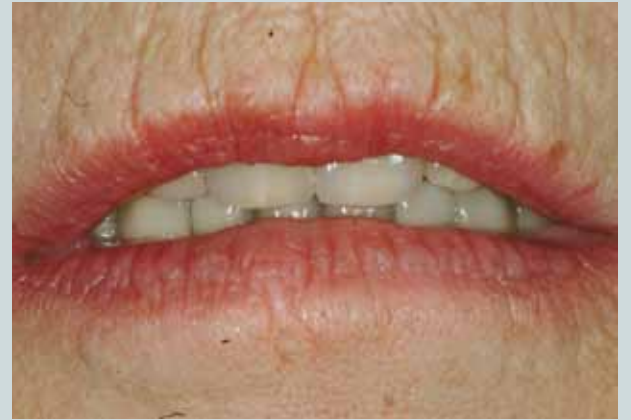

Fig. 28

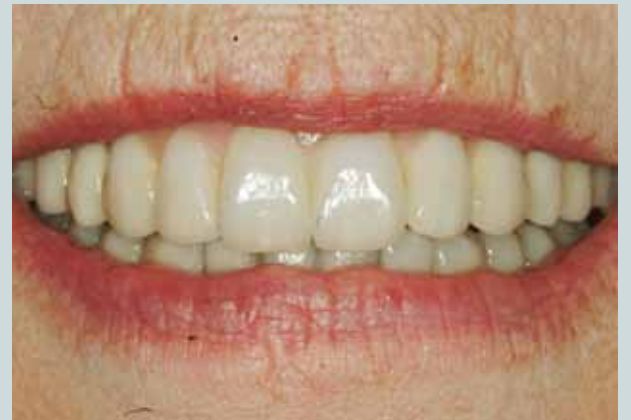

Fig. 29

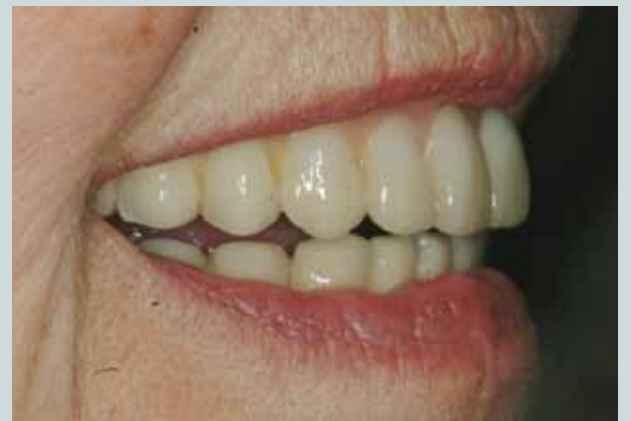

Fig. 30

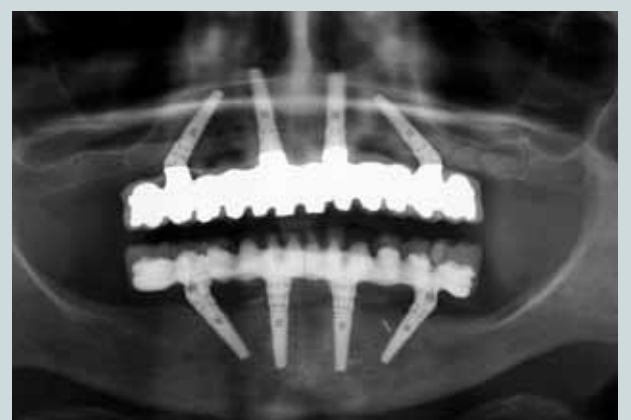

Fig. 31



## Odt. Marco Stoppaccioli

Nato a L'Aquila il 23-03-1963, ha conseguito il diploma di odontotecnico nel 1984 presso l'I.P.I.A.S. dell'Aquila. Ha frequentato numerosi corsi di specializzazione in metallurgia, ceramica e protesi implantare in Italia, in Germania, in Giappone. Collabora con L'Università degli Studi dell'Aquila, Corso di laurea in Odontoiatria e Protesi Dentaria in attività cliniche dal 1990 ad oggi. Docente del comparto A.N.T.L.O. Formazione. Membro del C.R.A. - Consulta Relatori Abruzzesi -, relatore in congressi nazionali ed in corsi teorico-pratici, svolge la sua attività in ambito implanto-protetico e ceramica in L'Aquila.



## Odt. Fabio Frascaria

Nato a L'Aquila il 31-8-1967, ha conseguito il diploma di odontotecnico nel 1986 presso l'I.P.I.A.S. dell'Aquila. Ha frequentato numerosi corsi di specializzazione in metallurgia, ceramica e protesi implantare in Italia, in Svizzera, e Giappone. Collabora con L'Università degli Studi dell'Aquila, Corso di laurea in Odontoiatria e Protesi Dentaria in attività cliniche. Svolge la sua attività in ambito implanto-protetico e ceramica in L'Aquila.



## Odt. Graziano Giangiuliani

Nato a L'Aquila il 30-01-1971, ha conseguito il diploma di odontotecnico nel 1989 presso l'I.P.I.A.S. dell'Aquila. Ha frequentato numerosi corsi di specializzazione in metallurgia e tecnica di fresaggio. Collabora con L'Università degli studi dell'Aquila, Corso di laurea in Odontoiatria e Protesi Dentaria in attività clinica dal 1995 ad oggi. Socio A.N.T.L.O. Membro del C.R.A. -Consulta Relatori Abruzzesi -, relatore in congressi nazionali ed in corsi teorico-pratici, svolge la sua attività in ambito implanto-protetico e ceramica in L'Aquila.



# Materiali e tecnologie innovative in ambito implanto-protetico

### ABSTRACT

La relazione vuole evidenziare, attraverso l'esposizione di un caso clinico, come i nuovi materiali, quali l'ossido di zirconio e le nuove tecnologie CAD-CAM, possano ottimizzare le fasi lavorative del laboratorio odontotecnico con risultati estetico - funzionali paritari a quelli tradizionali, dopo attento progetto iniziale concordato con il clinico; tutto ciò affiancando alla competenza odontotecnica quella informatica.

### INTRODUZIONE

La richiesta del clinico è la realizzazione di una protesi fissa in ceramica, cementata su pilastri fresati in titanio, comprendente anche la riproduzione di tessuto rosa. Questo tipo di riabilitazione, sviluppata in maniera convenzionale, richiederebbe enormi quantità di metallo e mantenere un'adeguata precisione prima e dopo l'applicazione del rivestimento estetico, associata ad un manufatto privo di tensioni, è oggettivamente molto complicato se si eseguono tecniche artigianali.

### MATERIALI E METODI

In considerazione di quanto premesso, si è pensato di realizzare il manufatto protesico utilizzando la zirconia anziché la lega. La scelta è supportata dalle qualità estetiche, biologiche e fisiche (stabilità dimensionale) che il materiale mantiene dopo la ceramizzazione. La realizzazione del *frame* è stata studiata con un sistema *CAD Echo* di *Sweden & Martina*, il quale ci ha permesso di realizzare, con la medesima tecnologia, anche gli abutment personalizzati in titanio sia nella porzione extragengivale che in quella intra-gengivale.

### DISCUSSIONE

Il punto focale della discussione sarà basato sul fatto che il progetto protesico rimane l'aspetto più importante di una riabilitazione in quanto patrimonio della conoscenza clinico-tecnica.

I sistemi informatici e la zirconia sono da considerare, a nostro avviso, un'ottima e distintiva opportunità se associati con le competenze del tecnico, al fine di fornire al clinico - e quindi al paziente - una protesi meglio integrata.

### CONCLUSIONE

I risultati ottenuti con l'uso di tali tecnologie giustificano il percorso seguito per la realizzazione del manufatto protesico fornito. Il paziente è rimasto pienamente soddisfatto di come la protesi si integra nel cavo orale, e questa è la migliore gratificazione che il team odontoprotesico si aspetta.

Si ringrazia il dott. Fabrizio Antenucci per la professionalità che esprime nella sua pratica clinica.

# 13

# CASE REPORT

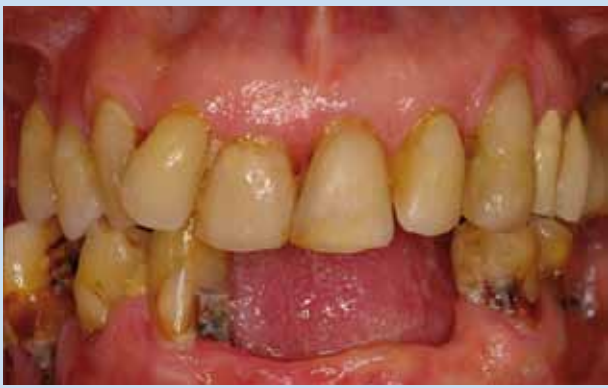

Foto 1: situazione iniziale del paziente

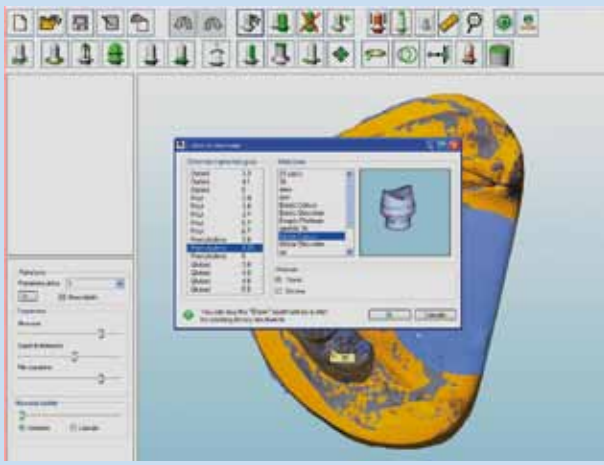

Foto 6: sistema Echo per la realizzazione di abutment personalizzati

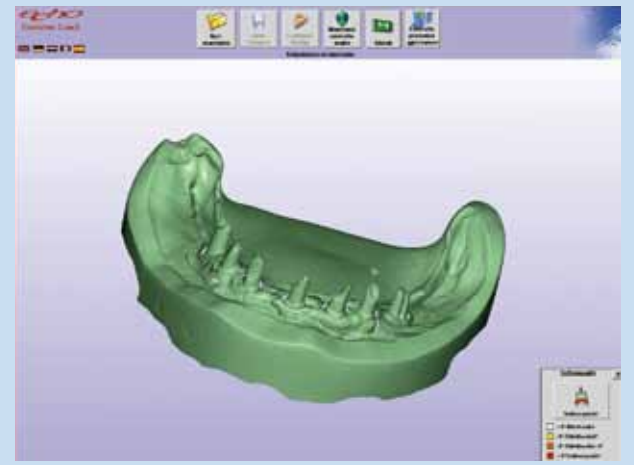


Foto 12: modello virtuale con i pilastri individualizzati

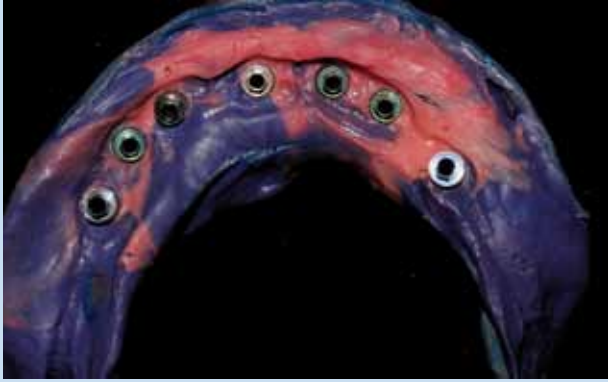

Foto 2: impronta del caso dopo l'inserimento di sette impianti

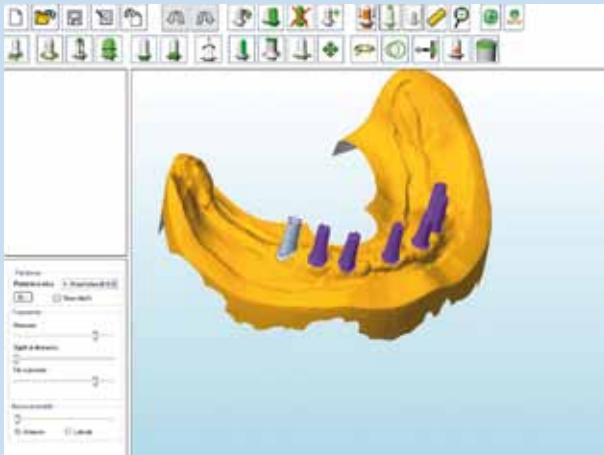


Foto 7: realizzazione degli abutment virtuali in riferimento al progetto protesico

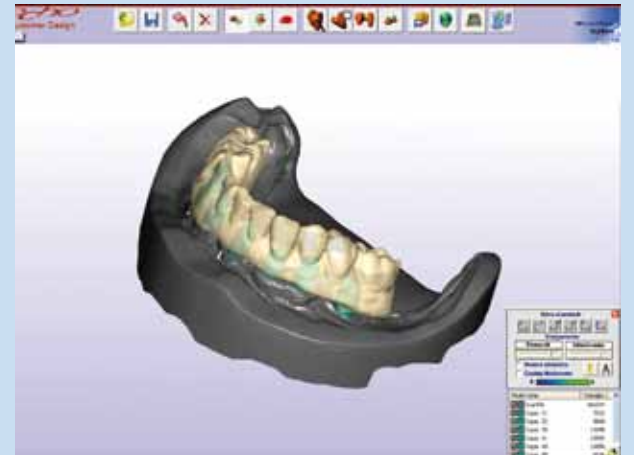


Foto 13: progetto della travata realizzato con il software di design Echo

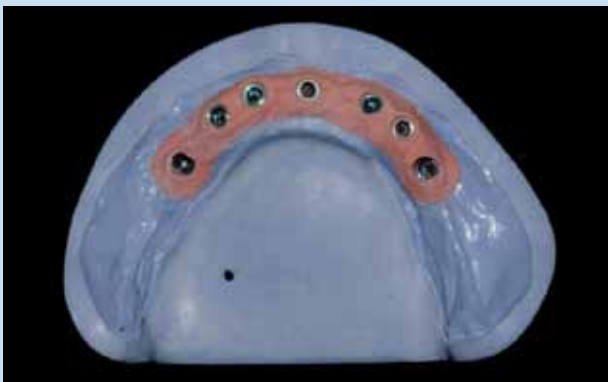


Foto 3: modello implantare in resina poliuretamica



Foto 8: pilastri implantari realizzati industrialmente da Sweden & Martina

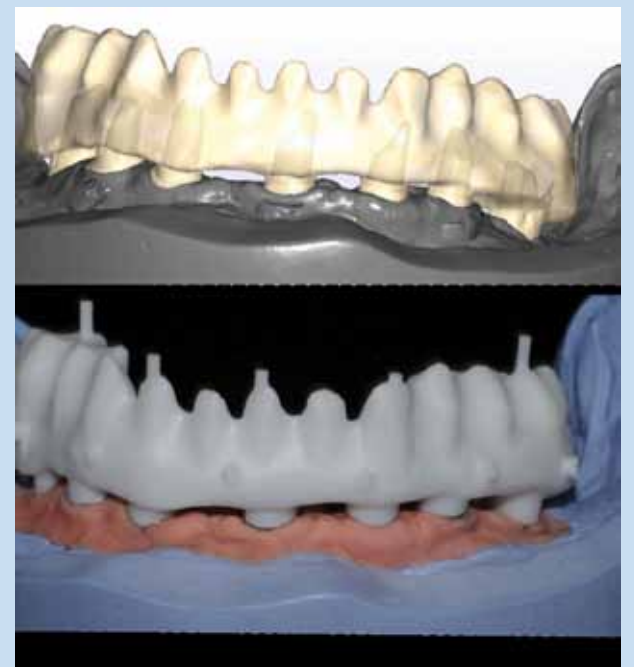

Foto 14: perfetta corrispondenza fra quanto progettato e quanto realizzato dalla Sweden & Martina

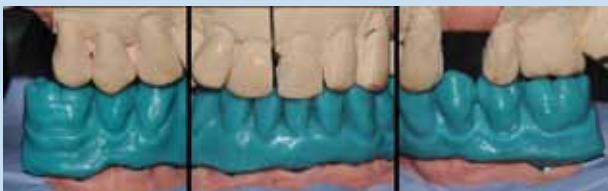

Foto 4: ceratura ideale del caso

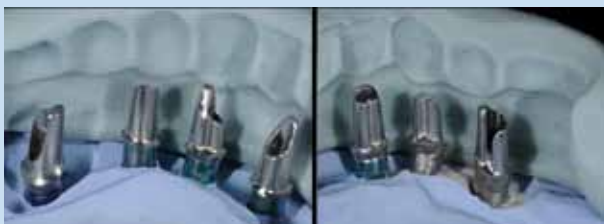

Foto 9: pilastri alloggiati sul modello



Foto 5: modello implantare 3D

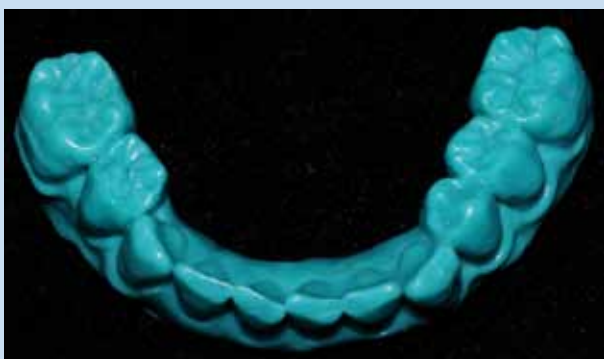

Foto 10: nuova ceratura realizzata sui pilastri fresati

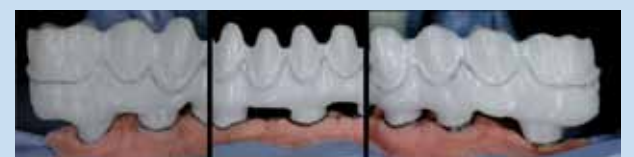

Foto 15: travata in zirconia perfettamente alloggiata sul modello

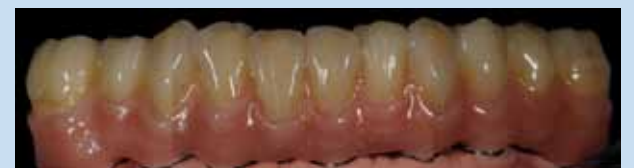

Foto 16: ceramizzazione della travata

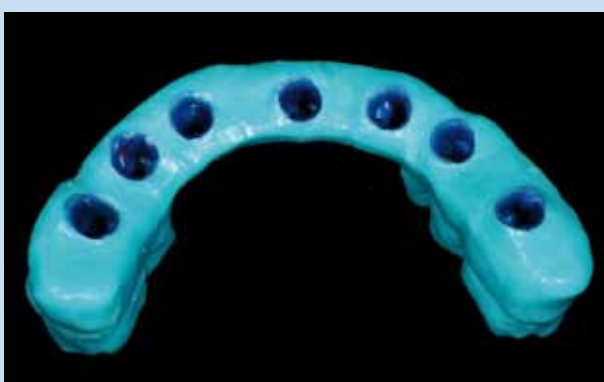


Foto 11: ceratura in visione capovolta

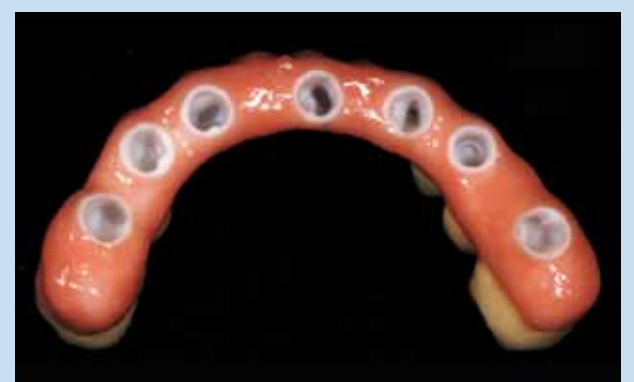
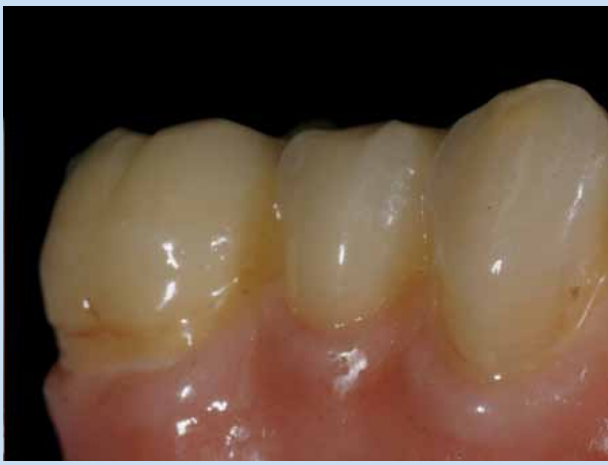
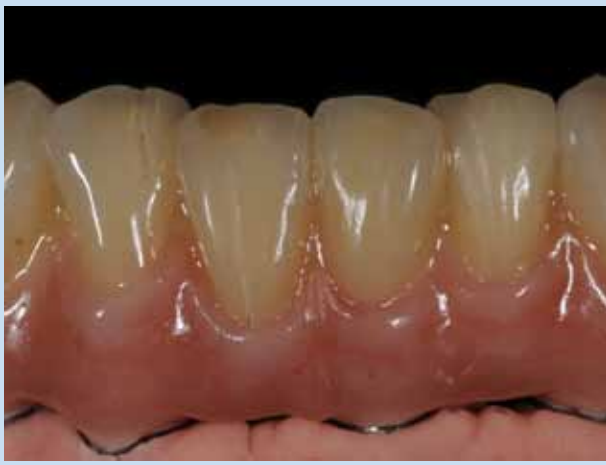Foto 17: visione della travata capovolta

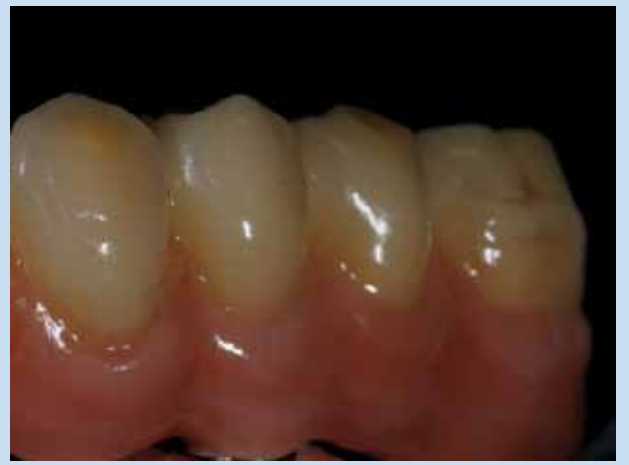



Porzione distale destra



Porzione centrale



Porzione distale sinistra

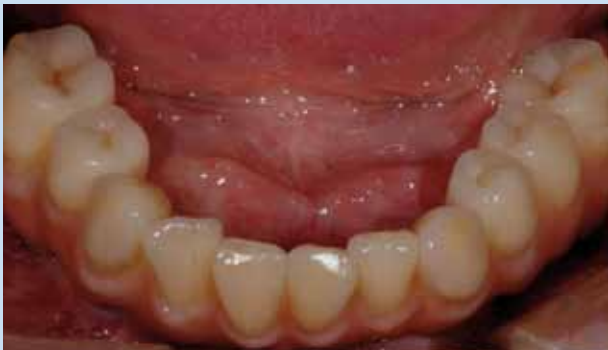

Foto 18: integrazione del manufatto nel cavo orale

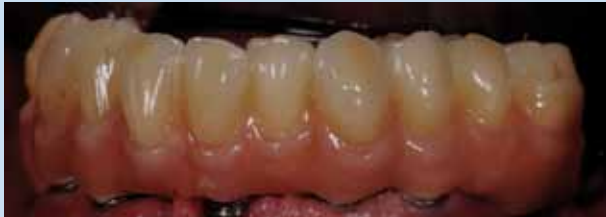

Foto 19: visione laterale del manufatto nel cavo orale

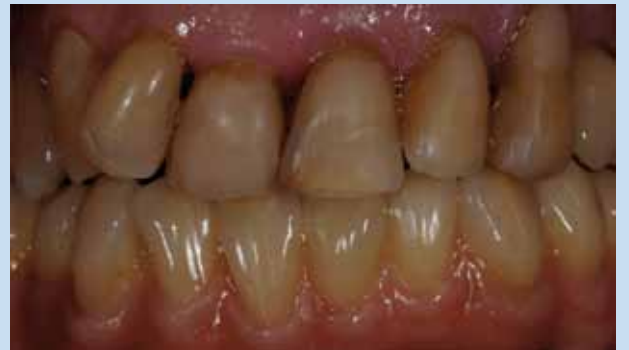

Foto 20: manufatto protesico in relazione con l'antagonista

## Considerazioni sullo stato dell'odontoiatria protesica

**Implantologia protesicamente guidata, un concetto ormai acquisito e tradizionale, e implantologia guidata software assistita, un concetto più nuovo e recente, più tecnologico: due modi di concepire l'implantoprotesi complementari, sinergici o antitetici?**

L'implantologia protesicamente guidata rappresenta senza dubbio la base per poter realizzare restauri implanto-protesici estetici e funzionali. Purtroppo però, forse perché non sempre chi si occupa di chirurgia implantare segue la finalizzazione del caso o comunque non comunica sufficientemente con chi lo fa, si propende spesso per una implantologia osso guidata, attuale agli albori dell'osseointegrazione ma sicuramente oggi non più.

In questo contesto, la chirurgia computer assistita, di più recente introduzione e per molti versi ancora da scoprire, ha il grande merito di unire il concetto di implantologia protesicamente guidata a quello di implantologia osso guidata. I software di progettazione ci permettono infatti di posizionare un impianto all'interno della busta ossea e di relazionarlo simultaneamente anche al progetto protesico del caso specifico, realizzando nello stesso tempo una chirurgia protesicamente/anatomicamente guidata.

**Una domanda provocatoria: l'implantologia ai chirurghi e la protesi ai protesisti o l'implantoprotesi agli odontoiatri?**

La vastità di informazioni che caratterizzano ogni ramo dell'odontoiatria ci spinge sempre di più verso l'ultra specializzazione nel contesto di un team approach, necessario se vogliamo stare al passo con materiali e tecniche in costante evoluzione. Perché il tutto funzioni, è necessario però che tra chi si occupa di ogni atto terapeutico si instauri un rapporto di costante comunicazione, al fine di comprendere limiti e opportunità di ogni fase. In implanto-protesi, alle due figure del chirurgo e del protesista è poi necessario integrare la terza fondamentale figura dell'odontotecnico, che contribuisce in maniera cruciale al raggiungimento del risultato.

**Ceramiche integrali, ossido di allumina, biossido di zirconio, silicato di litio: come cambieranno l'odontoiatria protesica questi materiali?**

Quasi tutti i materiali sopracitati, con i loro pregi e i loro difetti, stanno già cambiando il modo di fare protesi su denti naturali ed è compito del clinico selezionarli nella maniera più idonea. In generale, possiamo dire che i restauri volgarmente detti "bianchi" rispondono all'esigenza di ottenere risultati sempre più naturali intervenendo il

meno possibile sulla struttura dentale residua: in altre parole facilitano risultati più estetici con un approccio più conservativo.

**E come cambierà il panorama protesico alla luce delle evoluzioni tecnologiche nell'era del CAD CAM?**

Nell'era in cui compriamo personal computers che sono già vecchi e superati quando vengono messi sul mercato, l'ingresso delle tecnologie digitali nel mondo odontoiatrico ha dato una ulteriore accelerata allo sviluppo del panorama protesico. Anche qui in generale, possiamo dire che queste tecnologie computerizzate, riducendo l'incidenza della variabile umana, rendono, a costi sempre più accessibili, più predicibile il risultato dei nostri trattamenti protesici.

**Nell'epoca dell'implantoprotesi, c'è ancora spazio per la protesi tradizionale? E in che misura e con che velocità cambia la necessità di formazione continua degli odontoiatri, alla luce delle continue evoluzioni dei materiali e delle tecniche?**

L'aggiornamento professionale è sempre stato e sempre sarà necessario per fornire ai nostri pazienti trattamenti appropriati. Pur cambiando i modi e le formule, resterà sempre importante non tralasciare quei concetti che sono stati da sempre impiegati nella protesi tradizionale. Cambiano materiali, si evolvono le tecniche, si estraggono più denti e posizionano più impianti, ma restano sempre necessarie tutte le attenzioni alle fasi diagnostiche: senza una coretta diagnosi non c'è piano di trattamento che ci può condurre al risultato. Come dicevano Peter E Dawson e Jeffrey P Okeson "preserve what is right and change what is wrong" ma per riuscire a fare ciò "nothing is more critical to success than beginning with all the necessary data".

Laureato presso l'università degli Studi di Padova con il massimo dei voti nel luglio del 2002. Dal 2003 al 2006 frequenta la "TUFTS University" di Boston (USA) dove consegue la specializzazione in Protesi al termine di un corso triennale. Nel 2006 consegue anche il "Master of Science" in Prosthodontics e la specializzazione in Estetica Dentale. Tuttora continua la collaborazione con la TUFTS University con l'incarico di "Adjunct Assistant Professor" nel Dipartimento di Protesi. Dal 2007 collabora anche con l'Università degli Studi di Padova come Professore a Contratto, Docente e

# 15


# INTERVISTA

Tutor nel Master di II livello in Implantologia Osseointegrata. E' socio dell' "AIOP" e dell' "ANDI", Diplomato dell' American Board of Prosthodontics e International Fellow dell' American College of Prosthodontics. Libero professionista a Padova e Verona. Fondatore dell'Advanced Dental Culture (www.abcdental.it)


Dr. Gianluca Paniz



## Nuovo impianto



Gli impianti Premium TG e Kohno TG sono fixture dentali con conformazione transmucosa che completano il programma di impianti Premium Kohno sommersi già disponibili, rendendo così possibile la scelta della fixture più adatta a ogni singola situazione clinica. Gli impianti transmucosi prevedono un'unica fase chirurgica di inserimento, poiché **la parte transgengivale favorisce e condiziona la guarigione dei tessuti molli già a partire dal loro inserimento**. Gli impianti TG sono disponibili sia con morfologia endossea cilindrica (Premium TG) che conica (Kohno TG): **a parità di piattaforma di connessione condividono le stesse componenti protesiche**, facilitando il compito del protesista.




Dettaglio della **connessione** al microscopio elettronico (SEM)  
 A) Spalla di appoggio: inclinazione 30° l. 0.58 mm  
 B) Sigillo conico  
 C) Esagono di riposizionamento




L'**altezza della parte transmucosa** è 2,2 mm fissa, a prescindere dall'altezza dell'impianto. Questa quota è ideale per garantire il rispetto dell'ampiezza biologica e consentire al tempo stesso una gestione ottimale dei tessuti molli.

Le **incisioni apicali** offrono tre zone di decompressione e sfogo per il coagulo e migliorano la stabilità primaria, aumentando al tempo stesso l'antirozionalità nella seconda fase chirurgica. Inoltre il loro disegno garantisce una buona capacità autofilettante.





CONNESSIONE M (medium) per impianti Ø 3.30, 3.80 e 4.25 mm



Spalla di appoggio a 30°.

Sigillo conico per le soluzioni ad avvitamento diretto.

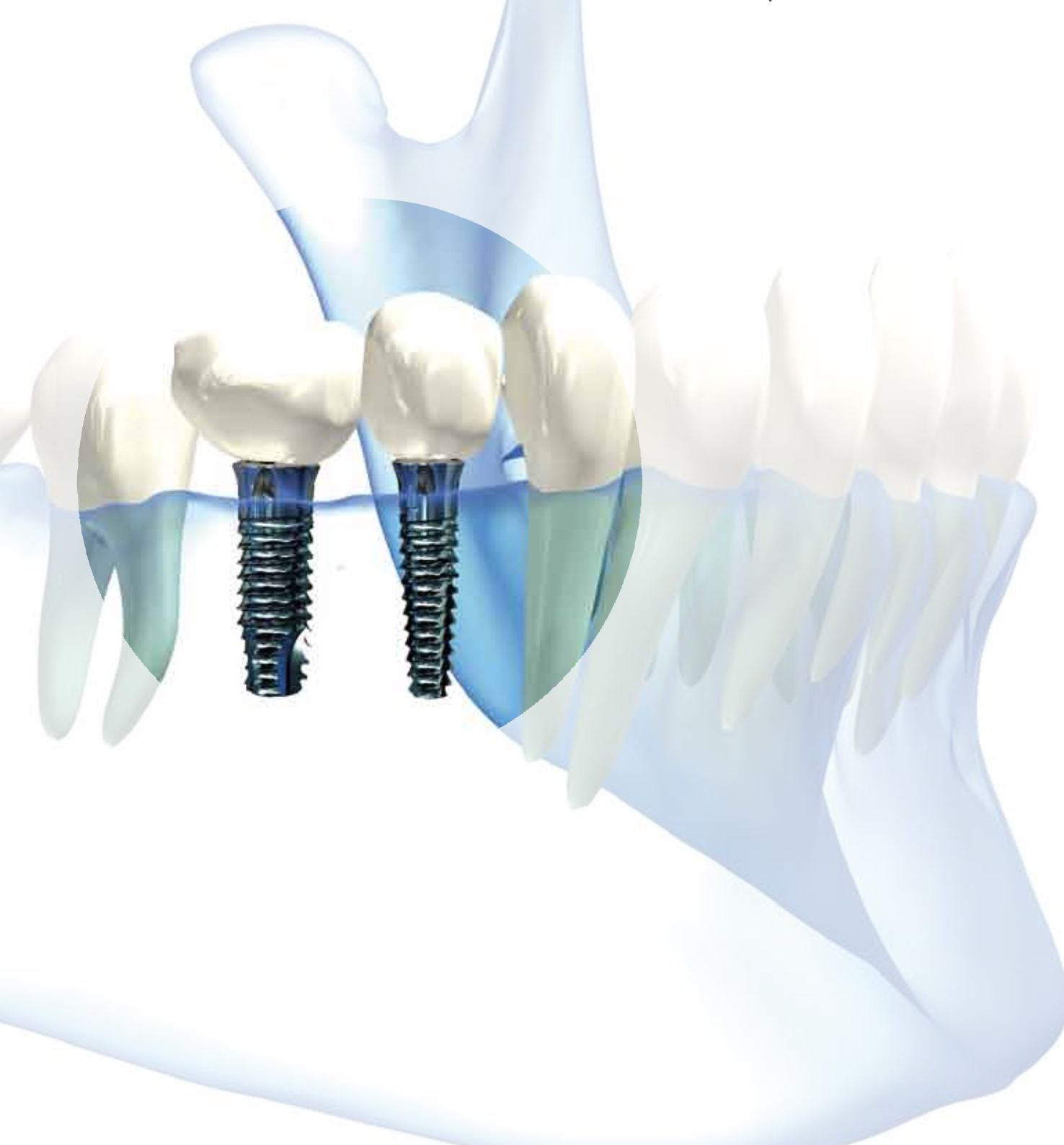
Esagono di riposizionamento per le soluzioni con vite passante.

Due sole piattaforme di connessione per la massima semplicità protesica


CONNESSIONE W (wide) per impianti Ø 5.00 mm



Piatto di accoppiamento della piattaforma W per una maggiore stabilità protesica nel diametro ampio.



Il **filetto** ha passo di 1 mm, con profilo asimmetrico lineare nella parte inferiore delle spire e convesso, raccordato al corpo da una sezione circolare, nella porzione superiore. Questo profilo permette di evitare traumi all'osso dopo l'applicazione del carico e crea le perfette condizioni per un'ottima osteointegrazione.



# Dr. Giuseppe Marano

Laureato con Lode in Odontoiatria e Protesi Dentaria presso l'Università degli Studi di Roma "La Sapienza". Presso la stessa Università ha frequentato dapprima il Corso di Perfezionamento in Implantologia Orale ed ha poi conseguito la specializzazione in Chirurgia Odontostomatologica. È stato docente del Corso di Perfezionamento in Gnatologia Posturale, nonché cultore della materia presso le cattedre di Patologia Speciale Odontostomatologica e Clinica Odontostomatologica del CLOPD dell'Università degli Studi di Roma "Tor Vergata". È docente del corso annuale teorico pratico "Implantoprotesi". Ha frequentato il Misch Implant Institute di Birmingham (Michigan). È stato consulente del Pronto Soccorso Odontoiatrico del Policlinico Tor Vergata di Roma. Ha curato l'edizione italiana del libro "Radiologia Odontoiatrica. Principi ed Interpretazione" di White e Pharoah. È socio ordinario SIO e SICOI, nonché membro della sezione Italiana dell'ITI. È attualmente consulente di Chirurgia Odontostomatologica ed Implantologia presso l'unità autonoma di Day Surgery della Casa di Cura Calabrodental di Crotona.



# Dr. Filippo Tomarelli

Laureato con Lode in Odontoiatria e Protesi Dentaria presso l'Università degli Studi di Roma "La Sapienza", si è Perfezionato nel 2000 in Implantologia presso lo stesso Ateneo. Dal 2000 al 2003 è stato consulente presso il Pronto Soccorso Odontoiatrico del Policlinico Universitario di Tor Vergata. Dal 1998 al 2003 ha svolto attività clinica e di ricerca scientifica presso il reparto di Parodontologia e di Clinica Odontostomatologica dell'Università di Roma Tor Vergata. Vincitore del premio Giovane Ricercatore nel 2000 presso l'Università degli Studi di Roma Tor Vergata per il lavoro scientifico sulla rigenerazione tissutale guidata ed indotta. Cultore della Materia in Parodontologia dal 1999 al 2003, ha svolto attività didattica integrativa per il corso di Laurea in Odontoiatria e Protesi Dentaria e il corso di Laurea in Igiene Dentale presso l'Università Tor Vergata. Docente di Anatomia Orale e Parodontologia nel 2002 e 2003 al corso per Assistente Dentale presso l'Università degli Studi di Roma Tor Vergata. È docente del corso annuale "Implantoprotesi". Ha frequentato il Misch Implant Institute di Birmingham (Michigan). Ha curato l'edizione italiana del libro "Radiologia Odontoiatrica. Principi ed Interpretazione" di White e Pharoah. È socio ordinario SIDP, SIO e SICOI, nonché membro della sezione Italiana dell'ITI.

## Carico implantare immediato e condizionamento dei tessuti molli con provvisorio in ceramica

Impianti con carico immediato; condizionamento tessuti molli; provvisorio in ceramica.

Gli studi degli ultimi anni (5,10,17) hanno confermato i lavori di Ledermann (12) sul carico immediato di impianti osteointegrati in titanio e hanno confermato la validità scientifica di un protocollo di lavoro che coordinando l'opera del chirurgo, del protesista e dell'odontotecnico permette di ottenere con una predicibilità scientifica risultati funzionali ed estetici paragonabili se non superiori alle tecniche implantari convenzionali. Lavori degli ultimi anni (4,7,8,9,13,18) dimostrano come su 389 impianti inseriti su 134 pazienti in zone anteriori e posteriori mascellari e mandibolari la percentuale di successo variava tra l'80.3% e il 100% con una media del 90.5%. Il fattore primario del successo implantare di questi studi è risultato essere la stabilità dell'impianto al momento della sua inserzione; il trasferimento del carico masticatorio dall'impianto al tessuto osseo dipende dall'ancoraggio meccanico dell'impianto stesso e quindi dalla sua stabilità primaria immediata e dal successivo rimodellamento osseo nel periodo di guarigione (3). Il grado di stabilità primaria e l'ancoraggio implantare nell'osso sono fattori legati alla densità ossea e al torque di inserzione (tra 32 e 45 N x cm); la superficie implantare riveste un ruolo secondario dal momento che necessita di un minimo tempo per essere sfruttata. In presenza quindi di una adeguata stabilità primaria, di una chirurgia atraumatica e di un corretto protocollo protesico è possibile applicare un carico implantare immediato e l'ancoraggio implantare iniziale può essere mantenuto durante il periodo di osteointegrazione (2,8,17). Nel case-report di seguito presentato illustriamo una metodica implantare chirurgica protesica che sfruttando il carico implantare immediato e una riabilitazione sia provvisoria che definitiva in ceramica integrale permette di ottenere eccellenti risultati funzionale ed estetici.

CASE REPORT

18

La paziente con una anamnesi generale negativa e non fumatrice si presenta alla nostra osservazione per la mancanza dell'incisivo laterale sup dx 1.2 estratto in seguito a frattura verticale 6 mesi prima e riabilitato con un Maryland adesivo esteso da canino a incisivo centrale di destra. L'esame clinico integrato da un accurato esame fotografico sia in visione frontale, laterale che oclusale evidenziava un parodonto sottile e festonato con denti lunghi e triangolari, un buon livello di igiene orale con il FMPS del 10% e il FMBS del 12% (Fig. 1,2); alla rimozione del Maryland adesivo si è osservata una riduzione dello spessore bucco-palatale della cresta con la presenza di una concavità vestibolare, fattore di rischio sia gengivale che osseo nel nostro piano di riabilitazione (Fig. 3,4).

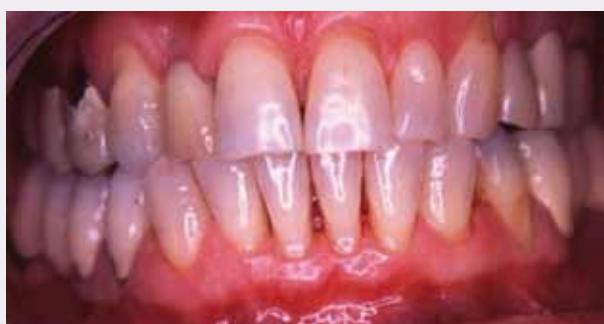

Fig. 1

L'esame clinico è stato completato da un'analisi funzionale: impronte, arco facciale, modelli montati in articolatore che hanno premesso di verificare l'assenza di parafunzioni, l'assenza di patologie articolari e la possibilità di ottenere un carico oclusale sull'1.2 distribuito lungo l'asse implantare. L'esame radiografico con rx endorale periapicale con tecnica

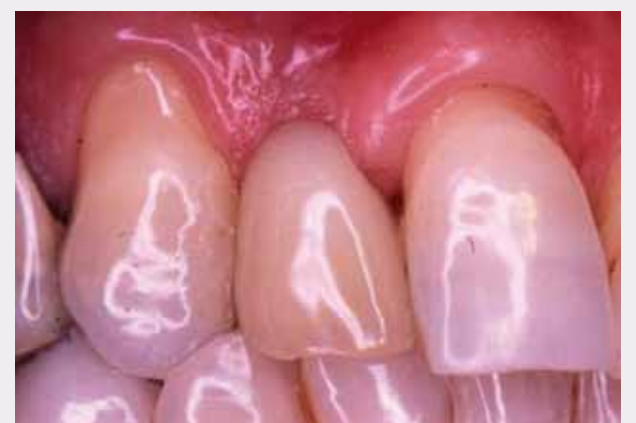

Fig. 2

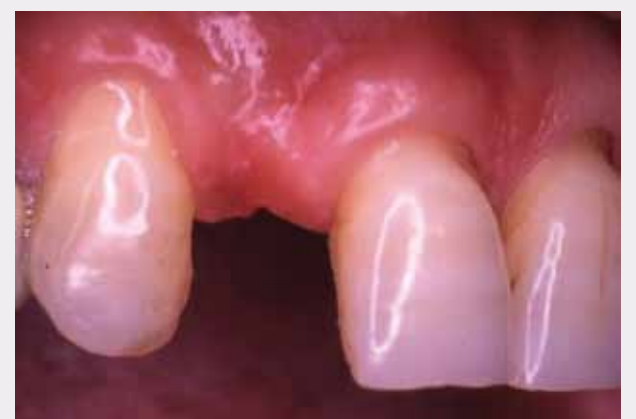

Fig. 3

parallela (Fig. 5) e l'esame TC dentascan con le proiezioni assiali, coronali e sagittali (Fig. 6) hanno evidenziato



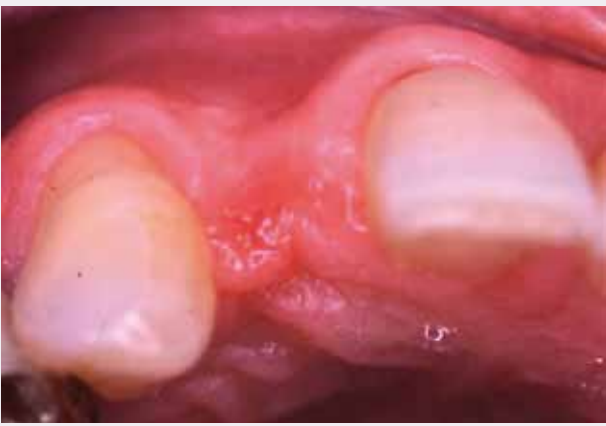

Fig. 4

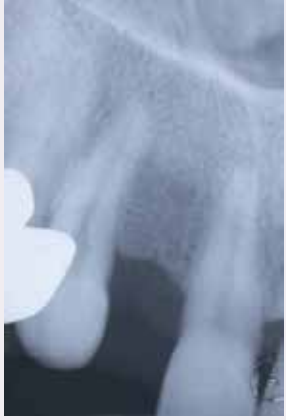

Fig. 5

una adeguata quantità ossea in senso apico coronale, la presenza dei picchi ossei mesiali e distali all'1.2 e una densità ossea D2 secondo la classificazione di Misch (15); in senso bucco-palatale era confermata una concavità a carico sia della corticale ossea vestibolare che del tessuto gengivale vestibolare. La valutazione diagnostica protesica ha permesso di realizzare un wax-up dell'incisivo laterale modificando i profili gengivali sul modello in gesso e realizzando una dima chirurgica che guidi il posizionamento e l'asse di inclinazione implantare, e permetta inoltre il posizionamento dell'impianto con il foro d'accesso della vite protesica posizionato palatalmente al bordo incisale della corona per poter ottenere un'estetica migliore sia in fase di provvisorizzazione che in fase di riabilitazione definitiva.

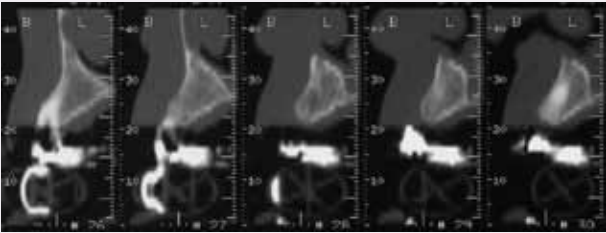


Fig. 6

#### TERAPIA CHIRURGICA

Dopo un'anestesia plessica per infiltrazione si è proceduto all'incisione di un lembo a busta con taglio in cresta appena palatale e incisioni intrasulcolari ai denti adiacenti evitando incisioni verticali di rilascio; valutata la necessità in fase chirurgica di utilizzare sia una tecnica di split crest che un innesto connettivale per correggere sia dal punto di vista osseo che gengivale la concavità vestibolare presente, si è proceduto ad uno scollamento a spessore totale in cresta proseguendo poi a spessore parziale (Fig. 7).

La tecnica chirurgica ha previsto l'utilizzo, sotto costante raffreddamento con soluzione fisiologica sterile a 4°C, di una preparazione del sito implantare con frese di diametro ridotto e un'espansione orizzontale di cresta tramite osteotomi, con un continuo controllo di altezza, larghezza e asse implantare corretto (Fig. 8). È stato evitato sia l'uso della fresa countersink per svasare il collo della preparazione che il maschiatore per permettere la massima connessione e appoggio implantare tra titanio ed osso. L'impianto utilizzato, impianto Premium Aurum di diametro 3,75 mm e lunghezza 13 mm con esagono interno e collarino esterno autofilettante, è stato posizionato ottenendo un completo appoggio della spalla implantare sulla corticale ossea (Fig. 9). Il torque di avvitarimento registrato mediante dispositivo dinamometrico è risultato di 40 N x cm e la

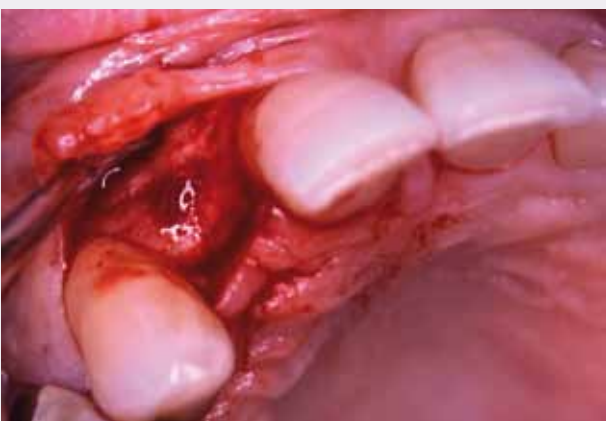

Fig. 7

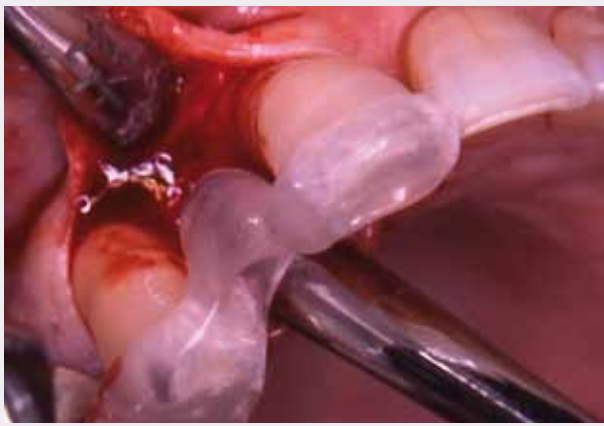

Fig. 8

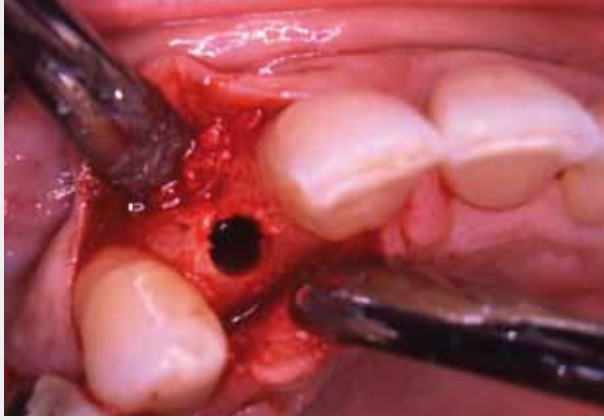

Fig. 9

stabilità primaria dell'impianto è stata valutata ottimale. La spalla implantare è stata posizionata, rispettando le regole per ottenere la massima estetica su impianti, a 2-3 mm in direzione apicale rispetto alla giunzione amelo-cementizia dei denti vicini, e ad una distanza in senso mesio-distale di 1,5-2 mm rispetto ai due denti contigui (Fig. 10-11).

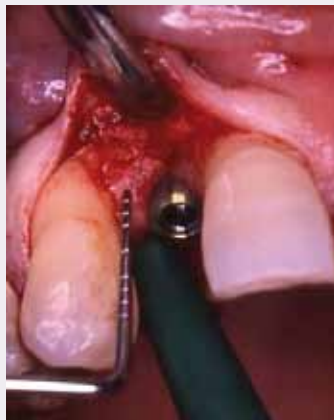

Fig. 10

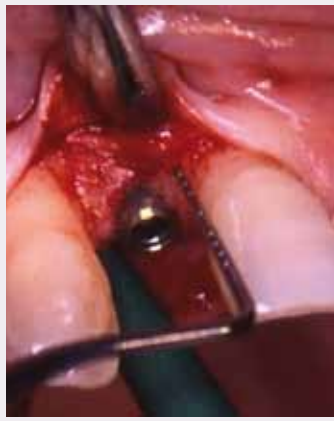

Fig. 11

Dopo aver posizionato una vite di guarigione transmucosa di 3,75 mm di diametro e 4 mm di altezza, si è proceduto poi alla correzione del deficit del volume gengivale tramite un innesto di connettivo prelevato con tecnica trap-door dalla regione palatina ed inserito a busta nel lembo vestibolare già scollato a spessore parziale (Fig. 12).

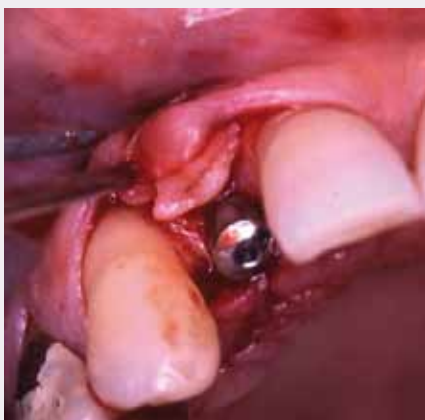

Fig. 12

Il lembo è stato poi suturato con suture in monofilamento sintetico con tecnica a punti staccati e materassio orizzontale (Fig. 13). Dopo il controllo radiografico (Fig. 14) si è posizionato il transfer da impronta e si è presa

un'impronta immediata in polietere con tecnica pick-up e portaimpronte forato (Fig. 15). Dopo aver riposizionato la vite di guarigione ed il Maryland adesivo opportunamente modificato il paziente è stato dimesso con terapia farmacologia antibiotica (amoxicillina più acido clavulanico, 2 volte die per 5 giorni), antinfiammatoria (naprossene sodico, 2 volte die per 4 giorni) e sciacqui con clorexidina diclugonato 0,2% (3 volte die per 15 giorni).

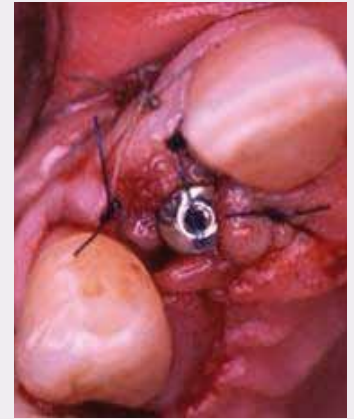

Fig. 13

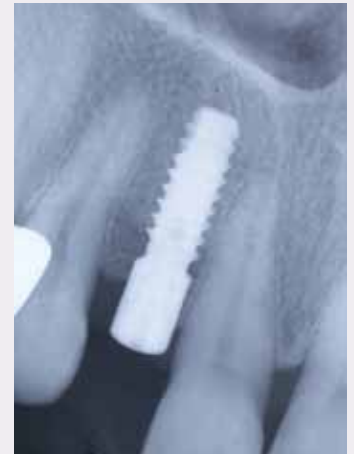

Fig. 14

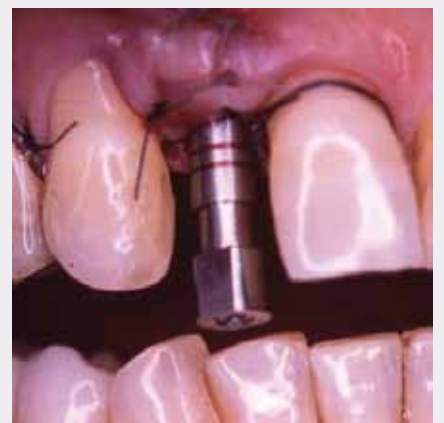

Fig. 15

#### TERAPIA PROTESICA PROVVISORIA

L'obiettivo è stato di effettuare una protesizzazione immediata ad una settimana permettendo al provvisorio realizzato in ceramica pressofusa di guidare la guarigione dei tessuti così da ottenere una ottimale modellazione dei tessuti gengivali. È stata infatti creata la forma alveolare ideale sul modello in gesso ottenuto e modificata poi in cera la forma di emergenza della corona (Fig. 16).

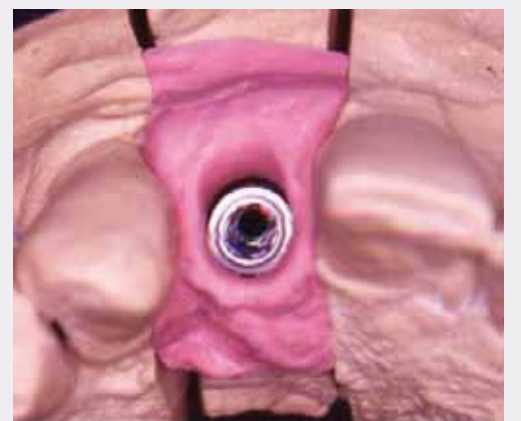

Fig. 16



Partendo da questa ceratura è stato realizzato il provvisorio in ceramica pressofusa a 950°C (**Fig. 17**): corona provvisoria con ottima estetica (ceramica presso fusa caratterizzata con supercolori), possibilità di piccoli ritocchi e modifiche stratificando la ceramica, corona provvisoria avvitata e non cementata (assenza di infiammazione da cemento in fase di guarigione), corona provvisoria in ceramica pressofusa utilizzabile per costruire poi tramite fresatura un moncone estetico in ceramica presso fusa su cui poi cementare una corona definitiva in ceramica integrale stratificata (ottima estetica con assenza di metallo sia nel moncone che nella corona). Inoltre la ceramica presso fusa in fase di guarigione presenta una serie di vantaggi tra cui: grande resistenza alle forze trasversali, buona abrasività che limita quindi il rischio di contatti traumatici tra impianto e denti antagonisti, ottima rifinitura e lucidabilità, ottima biocompatibilità, caratteristiche queste che permettono rispetto alla resina un ottimo condizionamento dei tessuti molli con assenza di fenomeni iperemici nella zona di contatto tra testa dell'impianto e corona provvisoria.

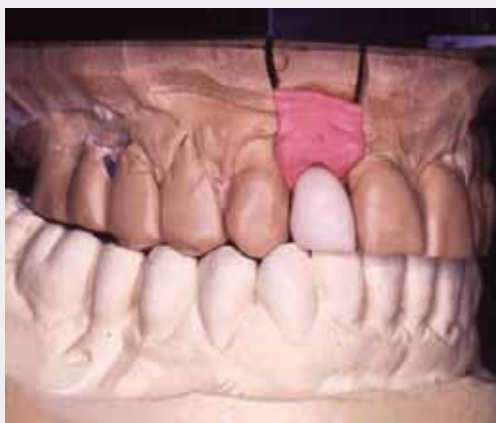

Fig. 17

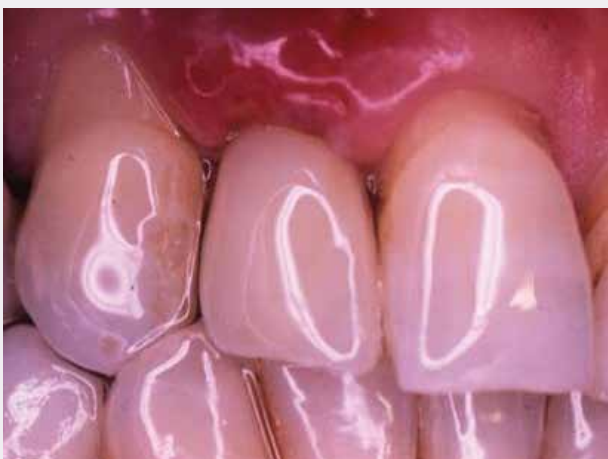

Fig. 18

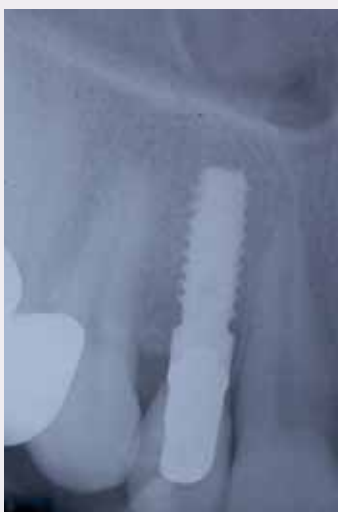

Fig. 19

A sette giorni sono stati rimossi i punti e la vite di guarigione; è stata avvitata la corona provvisoria in ceramica pressofusa verificando l'assenza di contatti con l'antagonista in occlusione, protrusione, lateralità destra e sinistra (**Fig. 18-19**); i controlli clinici e dell'occlusione sia statica che dinamica sono stati effettuati ogni 2 settimane fino alla completa maturazione dei tessuti molli avvenuta dopo 5 mesi dalla chirurgia (**Fig. 20-21-22-23**).

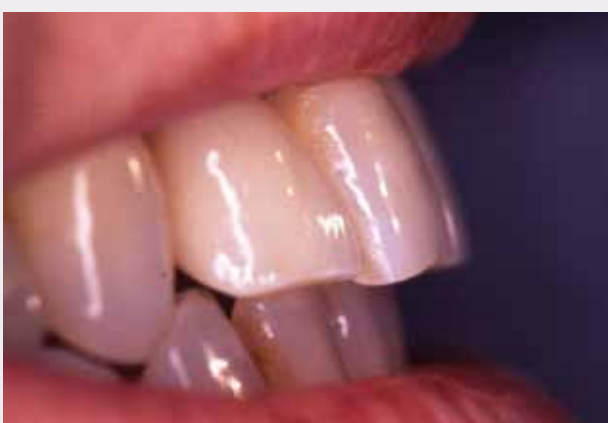

Fig. 20

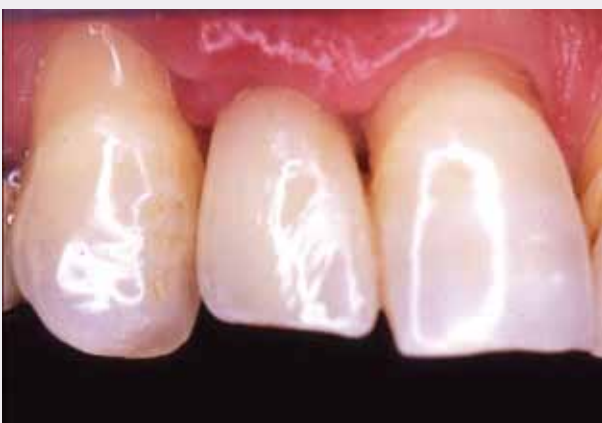

Fig. 21

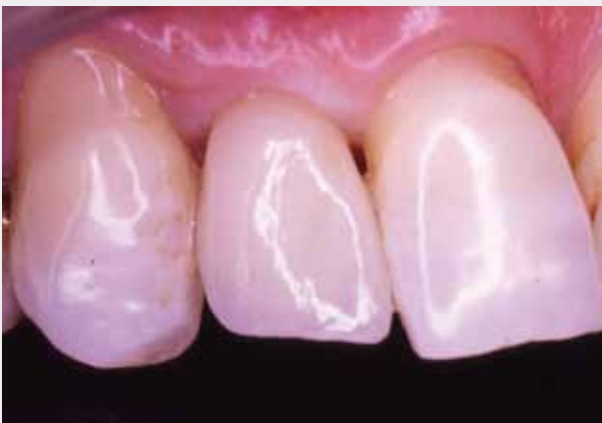

Fig. 22

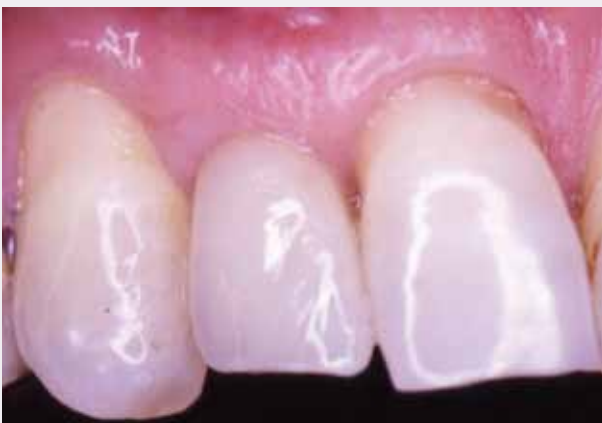

Fig. 23

Al termine della guarigione il risultato estetico ottenuto è stato ottimo con assenza di alcun fenomeno infiammatorio sia in presenza del provvisorio che una volta rimosso: la ceramica a contatto con la gengiva ha permesso di ottenere tessuti rosei e sani con una completa riformazione delle papille interdentali e la risoluzione della concavità presente al baseline (**Fig. 24-25**).

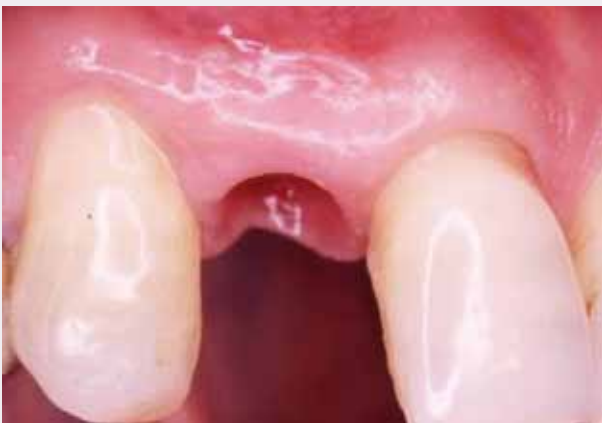

Fig. 24

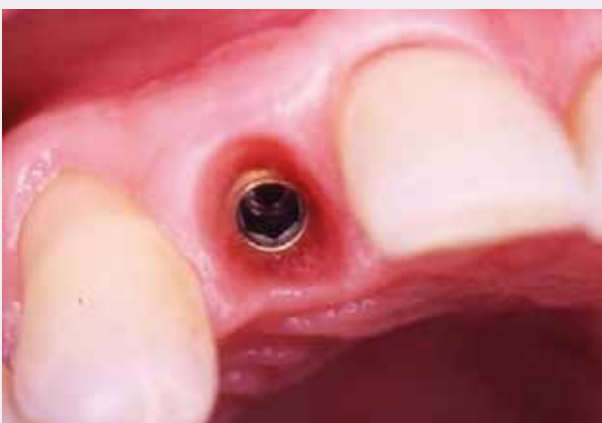

Fig. 25

L'altezza della papilla interprossimale tra l'impianto e il dente naturale è indipendente dal livello di osso prossimale all'impianto, ma è in relazione al livello di osso prossimale del dente adiacente (6); la rigenerazione completa della papilla interprossimale dopo il posizionamento dell'impianto è stata ottenuta mantenendo la distanza tra il punto di contatto dente - corona su impianto inferiore ai 5 mm (11). Un controllo fotografico monocromatico ha permesso una verifica morfologica da trasporre nella realizzazione della corona definitiva (**Fig. 26**).

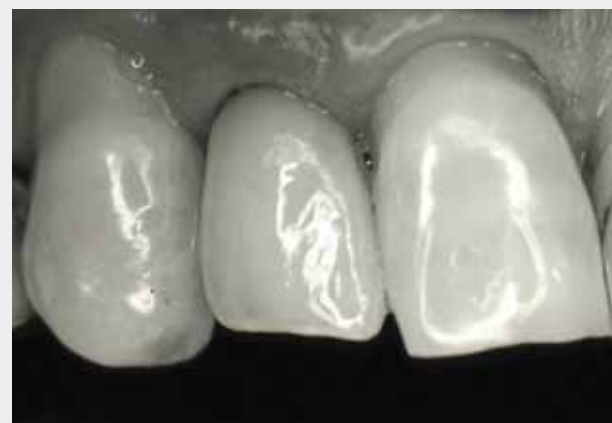

Fig. 26

#### TERAPIA PROTESICA DEFINITIVA

L'impronta finale è stata effettuata in poliuretano con tecnica di riposizionamento (**Fig. 27**): la corona provvisoria in ceramica viene utilizzata per trasferire e sviluppare il modello master con la stessa forma dell'emergenza ottenuta che verrà riprodotta nella corona definitiva. L'impronta ottenuta viene colata immediatamente in modo da riposizionare nel cavo orale la corona provvisoria in ceramica; viene a questo punto costruito in laboratorio sul modello master un provvisorio in resina acetilica che utilizzato per pochi giorni permetterà di mantenere il condizionamento dei tessuti molli ottenuto (**Fig. 28-29**), e utilizzare la corona in ceramica pressofusa per ottenere tramite fresatura il moncone definitivo in ceramica (**Fig. 30-31**). L'abutment estetico in ceramica presso fusa ottenuto presenterà un chamfer di chiusura 1 mm sotto il margine gengivale per permettere una corretta cementazione adesiva della corona definitiva con un gap < 50µ ed il mantenimento di una corretta igiene orale.

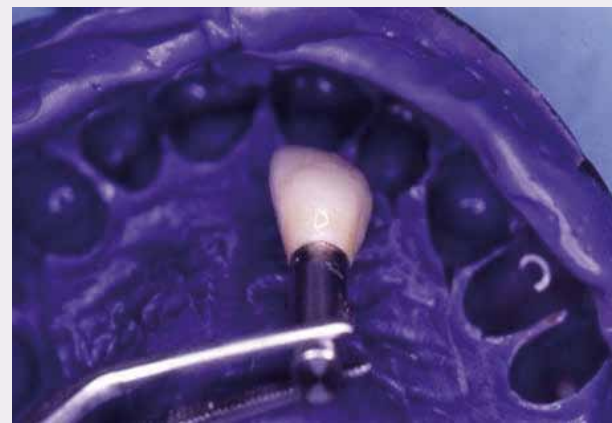


Fig. 27

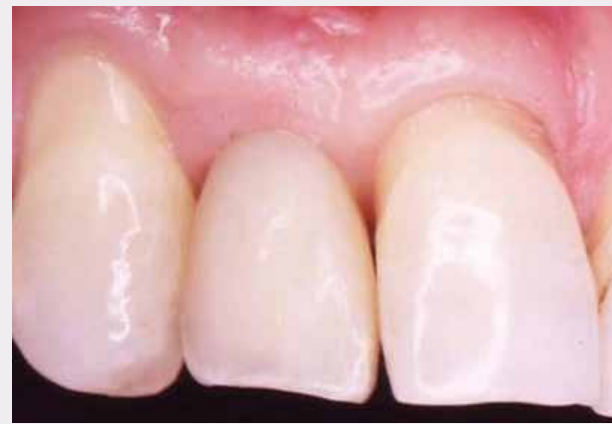

Fig. 28

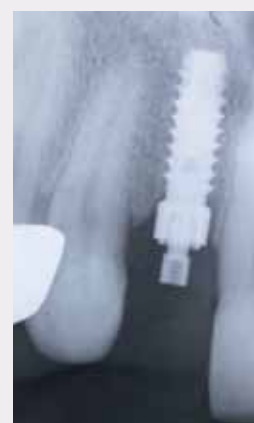

Fig. 29

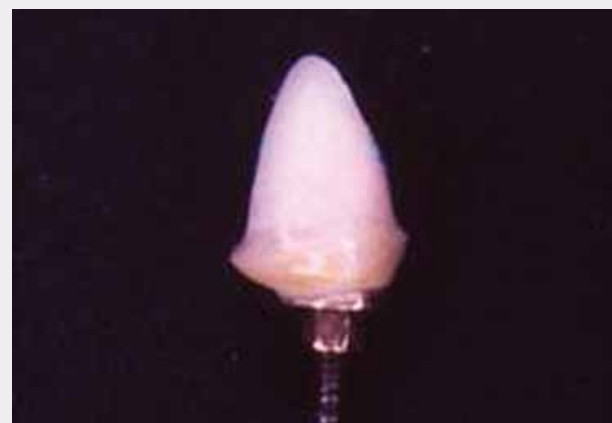

Fig. 30



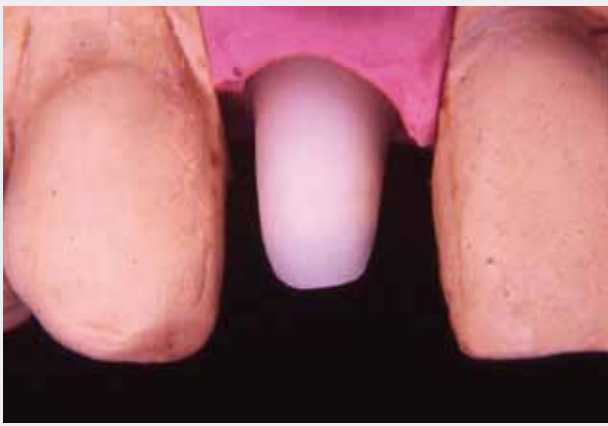

Fig. 31

Dopo il controllo del colore, la corona definitiva è stata ottenuta per stratifica della ceramica a 770°C e la doratura del modello ha permesso di confermare la valutazione morfologica delle forme (Fig. 32-33-34).

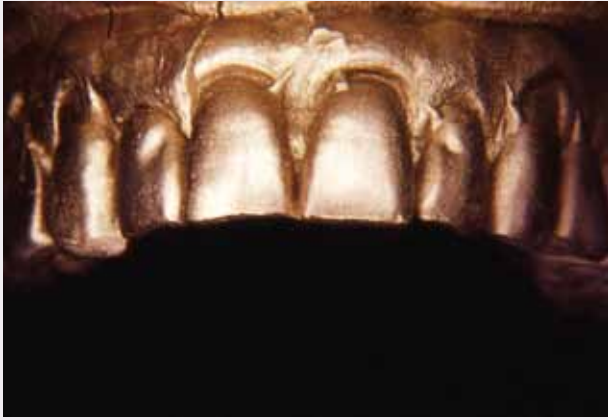

Fig. 32

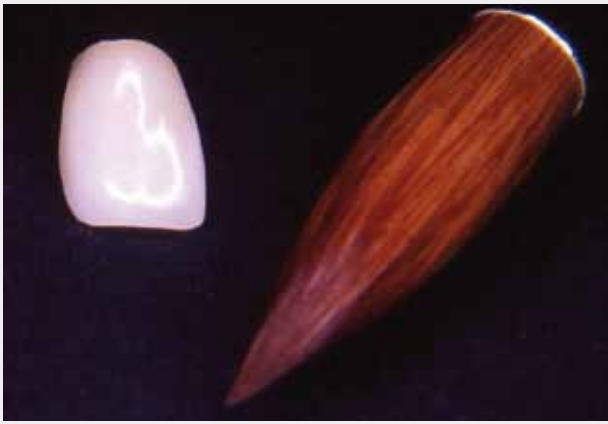

Fig. 33

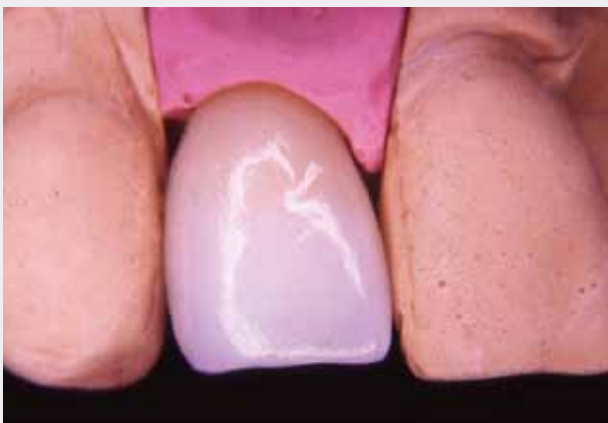

Fig. 34

L'abutment in ceramica presso fusa, dopo controllo radiografico, è stato avvitato a 30 N x cm con chiave dinamometrica e la corona in ceramica integrale, anch'essa dopo controllo radiografico, è stata cementata con cementazione adesiva (Fig. 35-36-37).

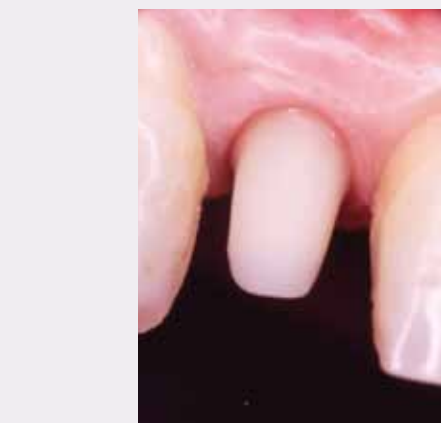

Fig. 35

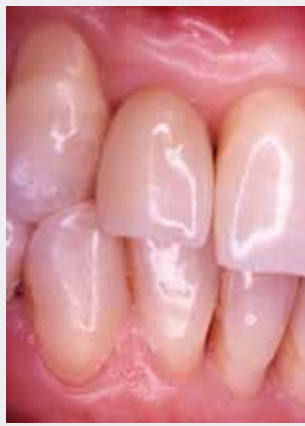

Fig. 36

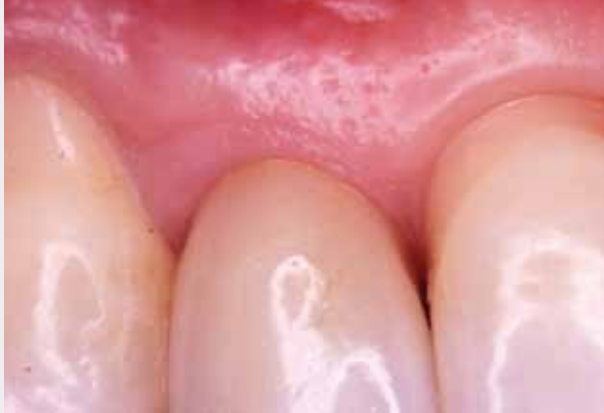

Fig. 37

### CONCLUSIONI

La valutazione clinica, radiografica e il controllo fotografico alla cementazione (Fig. 38-39-40-41) e a 4 anni (Fig. 42) hanno confermato l'ottimo risultato di integrazione funzionale ed estetica ottenuto, soddisfacendo pienamente sia i criteri di successo di Albrektsson (1) sia i criteri di successo più puramente estetici di Magne e Belser (14). Pur nella limitatezza scientifica legata alla descrizione di questo case report, il protocollo di lavoro (Tabella 1) da noi adottato negli ultimi anni nella sostituzione di elementi singoli del gruppo frontale con impianti protesizzati immediatamente con corone in ceramica che determinino un condizionamento precoce dei tessuti gengivali, ha permesso di ottenere risultati clinici e funzionali simili a quelli con il carico tardivo e risultati estetici anche superiori.

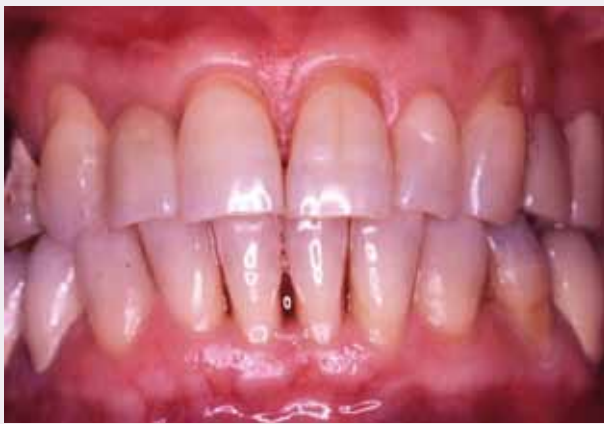

Fig. 38

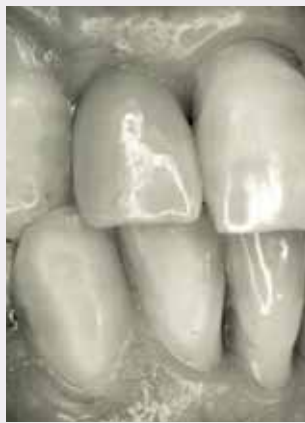

Fig. 39

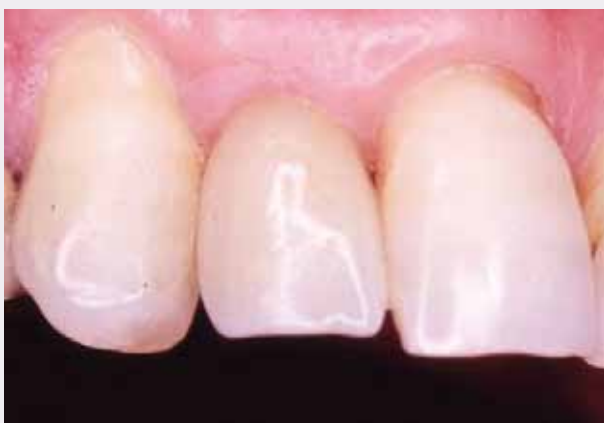

Fig. 40

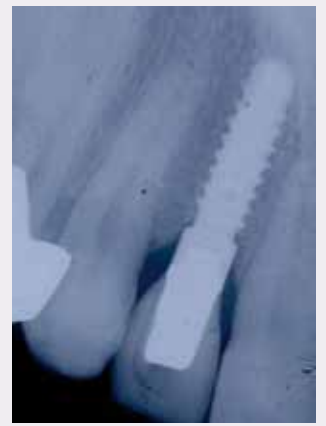

Fig. 41

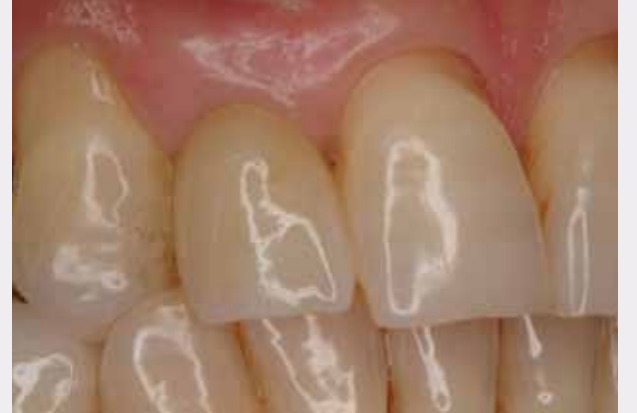

Fig. 42

### Tabella 1

Chirurgia atraumatica
Ottenimento di una stabilità primaria implantare
Presenza di tessuto gengivale da condizionare
Impronta in fase intraoperatoria
Modifica del profilo d' emergenza sul modello in gesso e realizzazione di una corona in ceramica pressofusa per un carico immediato che guidi la maturazione dei tessuti gengivali
Controllo costante dell'occlusione sia statica che dinamica
Attesa per la maturazione dei tessuti
Riabilitazione protesica estetica con un abutment in ceramica pressofusa e una corona in ceramica integrale stratificata

### RINGRAZIAMENTI

L'autore ringrazia i Sig.ri Marco Verlezza e Angelo Di Felice per le fasi odontotecniche del lavoro.

21

### BIBLIOGRAFIA

- Albrektsson T. et al. The long term efficacy of currently used dental implants : a review and proposed criteria of success. Int J Oral Maxillofac Implants 1986;1:11-25.
- Branemark P.I. et al. Branemark Novum. A new treatment concept for rehabilitation of the edentulous mandible preliminary results from a prospective clinical follow up study. Clin Impl Dent Relat Res 1999;1:2-16.
- Brunski J.B. Biomechanical factors affecting the bone dental implants interface: review paper. Clin Mater 1991;6:405-412.
- Chausu G. et al. Immediate loading of single tooth implants: immediate versus non immediate implantation. A clinical report. Int J Oral Maxillofac Implants 2001;16:267-272.
- Chiapasco M. et al. Implants retained mandibular overdentures with Branemark system MkII implants: a prospective comparative study between delayed and immediate loading. Int J Oral Maxillofac Implants 2001;16:537-546.
- Choquet V. et al. Clinical and radiographic evaluation of the papilla level adjacent to single -tooth dental implants. A retrospective study in the maxillary anterior region. J Periodontol 2001;72:1364-1371.
- Cooper L. et al. A multicenter 12-month evaluation of single tooth implants restored 3 weeks after 1 stage surgery. Int J Oral Maxillofac Implants 2001;16:182-192.
- Ericsson I. et al. Immediate functional loading of Branemark single tooth implants. Clin Oral Impl Res COIR 2000;11:26-33.
- Glauser R. et al. Immediate occlusal loading of Branemark implants applied in various jawbone regions: a prospective, 1 year clinical study. Clin Impl Dent Rel Res 2001;3:204-213.
- Jaffin R.A. et al. Immediate loading of implants in partially and fully edentulous jaws. A series of 27 case reports. J Periodontol 2000;71:833-838.
- Kan J. et al. Dimensions of per-implant mucosa: an evaluation of maxillary anterior single implants in humans. J Periodontol 2003;74:557-562.
- Ledermann P.D. Das TPS-schraubeimplantat nach siebenjähriger Anwendung. Quintessenz 1984;30:1-11.
- Malò P. et al. Immediate function of Branemark implants in the esthetic zone: a retrospective clinical study with 6 months to 4 years of follow-up. Clin Impl Dent Rel Res 2000;2:138-146.
- Magne P et Belser U. Restauri adesivi in ceramica dei denti anteriori. Qe 2003.
- Misch CE. Division of available bone in implant dentistry. Int J Oral Implant 1990;7:9
- Randow K. et al. Immediate functional loading of Branemark implants placed at the time of tooth extraction without augmentation. J Period 1998a;69:920-926.
- Roynsdal A.K. et al. A comparative clinical investigation of 2 early loaded ITI dental implants supporting an overdenture in the mandible. Int J Oral Maxillofac Implants JOMI 2001;16:246-251.
- Wohrle P. Single tooth replacement in the aesthetic zone with immediate provisionalization: fourteen consecutive case reports. Pract periodontics Aesthet Den 1998;9:1107-1114.



# Investire in una carriera professionale

## **Prof. Sanz, com'è l'odontoiatria ed in particolare l'implantologia europea vista da un relatore che gira tutto il mondo?**

L'odontoiatria europea si trova in un momento di chiara leadership, tanto scientifica quanto tecnologica. Leadership chiaramente visibile nell'implantologia, in cui le imprese più importanti del settore sono europee, poiché le maggiori novità tecnologiche sono promosse dal nostro continente, e perché la produzione scientifica europea è maggiore rispetto a qualsiasi altra parte del mondo. Infatti, anche le riviste scientifiche di implantologia più importanti proprio per il loro impatto sulla scienza implantologica sono europee.

Il mondo scientifico che si muove intorno all'implantoprotesi è molto ampio, perché presenta sia aspetti tecnologici riguardanti l'implantologia e i suoi componenti protesici, che quelli biologici relativi alla densità ossea perimplantare e alla interazione tra la risposta infiammatoria e immunologica e i batteri della cavità orale nell'ambiente perimplantare.

## **Lei ha molti amici in Italia. Il rapporto tra odontoiatri italiani e spagnoli è sempre stato molto buono ed è cresciuto moltissimo negli ultimi anni. Da cosa dipende secondo Lei?**

La relazione tra l'odontoiatria spagnola e quella italiana è sempre stata di amicizia e buona vicinanza, giacché possediamo sistemi educativi molto simili e, soprattutto, sistemi di servizi odontoiatrici in gran parte equivalenti.

Nei nostri paesi, l'odontoiatria è sostanzialmente privata, fattore che facilita un gran dinamismo professionale e lo sviluppo di preparatissimi professionisti fuori dall'ambito universitario e ospedaliero, che primeggiano nella maggioranza dei nostri congressi scientifici. Ultimamente, poi, è stato stimolato l'interscambio fra studenti. Difatti, un numero importante di studenti italiani sta frequentando le facoltà odontoiatriche in Spagna, soprattutto nelle università private. Allo stesso modo alcuni dei nostri programmi di formazione post universitari contano su eccellenti studenti italiani, che sono sicuro avranno un grandissimo successo professionale, in Italia o in Spagna.

## **Quali sono gli aspetti più importanti per arrivare ad essere un professionista e ricercatore del suo livello?**

La cosa più importante è avere degli obiettivi chiari e lavorare molte ore. È molto importante che i giovani dentisti neolaureati, quando terminano la loro specializzazione, decidano con chiarezza verso dove vogliono orientare la propria carriera professionale, e sulla base di tale decisione concentrare i loro sforzi. È fondamentale stabilire delle priorità. Se uno vuole sviluppare una carriera accademica, allora deve lavorare duro all'interno dell'ambiente universitario stesso. In questo momento vie semplici non ne esistono, e il successo si basa solo sullo sforzo e la dedizione. A volte è difficile far capire ai giovani dentisti il concetto di investimento in una carriera professionale. Per raccogliere buoni frutti a lungo termine, bisogna seminare prima e non aspettarsi grandi successi nel breve termine, e saper investire gli sforzi con tenacia e seguendo un percorso ben definito. Le possibilità di fare ricerca e avere successo sono attualmente migliori che mai, e chi desidera arrivare ad avere risultati senza sforzo o aspettandosi una ricompensa economica o professionale immediata non andrà molto lontano.

## **Prof. Sanz, Lei è ritenuto uno dei massimi esperti al mondo di parodontologia ed implantologia. Quanto spazio c'è ancora per la ricerca in questi settori e dove ci sta portando il futuro?**

Il margine per la ricerca e l'innovazione tecnologica è ancora molto ampio. Penso soprattutto alla rigenerazione tissutale, in cui stiamo muovendo adesso i primi passi. La bio-ingegneria tissutale e le terapie cellulari rivoluzioneranno la riabilitazione orale e probabilmente nel futuro si utilizzeranno meno impianti dentali, perché ci saranno meno edentulie. In definitiva, credo che saremo capaci non solo di prevenire meglio le malattie della bocca, ma anche di restaurare i tessuti persi a seguito di quelle stesse malattie.

D'altro lato, mi aspetto un grande sviluppo della tecnologia robotica e digitale sia nella collocazione chirurgica degli impianti dentali, sia nella loro riabilitazione protesica.

## **Un consiglio ai giovani odontoiatri italiani e spagnoli?**

Il mio consiglio principale è che si appassionino alla loro professione, e che facciano propria la filosofia della dedizione e del desiderio di eccellere.

## **Prof. Sanz, ¿cómo está la odontología y, en particular, la implantología europea desde el punto de vista de un ponente que viaja alrededor del mundo?**

La Odontología Europea se encuentra en un momento de claro apogeo, tanto científico como tecnológico. Esto es claramente manifiesto en implantología donde las empresas líderes del sector son europeas, por lo que los mayores avances tecnológicos son promovidos desde Europa, pero también la producción científica es mucho mayor en Europa que en ninguna otra parte del mundo. De hecho, las principales revistas científicas de implantología por factor de impacto científico son europeas. El mundo científico alrededor de la terapéutica de implantes es muy amplio, ya que abarca desde aspectos tecnológicos alrededor del implante y sus componentes restauradores, a aspectos biológicos sobre la concentración de los tejidos alrededor de los implantes de regeneración tisular y de interacciones entre la respuesta inflamatoria e inmunológica y las bacterias de la cavidad bucal en el medio ambiente periimplantario.

Prof. Mariano Sanz



## **Usted tiene muchos amigos en Italia, la relación entre los odontólogos italianos y españoles ha sido siempre muy buena y ha crecido mucho en los últimos años. Según usted, ¿cuál ha sido el motivo?**

La relación entre la odontología española e italiana siempre ha sido muy próxima ya que tenemos sistemas educativos muy similares y, sobre todo, sistemas de provisión de servicios odontológicos muy parecidos. En nuestros países, la odontología es fundamentalmente privada, lo que fomenta un gran dinamismo profesional y el desarrollo de magníficos profesionales fuera del ámbito de las universidades y hospitales, que destacan en la mayoría de nuestros congresos profesionales. Ultimamente se ha fomentado también los intercambios de estudiantes. De hecho, un importante número de estudiantes italianos se están formando como dentistas en nuestras facultades, sobre todo de universidades privadas. Igualmente algunos de nuestros programas de formación postgraduada cuentan con excelentes estudiantes italianos que seguro triunfarán profesionalmente, ya sea en Italia o en España.

## **¿Cuáles son los aspectos más importantes para llegar a ser un profesional y un investigador de su nivel?**

Lo más importante es tener objetivos claros y emplear muchas horas de trabajo. Es muy importante que los jóvenes dentistas postgraduados cuando terminan su especialidad se planteen a donde quieren dirigir su carrera profesional y en base a ese planteamiento, encaminen sus esfuerzos. Es fundamental establecer prioridades. Si uno quiere desarrollar una carrera académica, tiene que trabajar muy duro dentro de la universidad. En el momento actual, las vías fáciles no existen, el logro se basa en el esfuerzo y en la dedicación. A veces es difícil hacer entender a los dentistas jóvenes el concepto de inversión en una carrera profesional. Para recoger a largo plazo, hay que sembrar y no esperar grandes cosechas en poco tiempo, y saber invertir los esfuerzos con tesón y un rumbo bien definido. Las posibilidades para investigar y para triunfar profesionalmente son, en la actualidad, mejores que lo han sido nunca, pero quien quiera llegar con poco esfuerzo o siempre exigiendo una recompensa económica o profesional inmediata, no llegará muy alto.

## **Prof. Sanz, usted está considerado como uno de los máximos expertos en el mundo en periodoncia e implantología. ¿Cuánto espacio queda todavía para la investigación en estos sectores y hacia donde nos lleva el futuro?**

El espacio en investigación e innovación tecnológica es muy amplio. Sobre todo pienso que en reconstrucción tisular estamos apenas comenzando. Creo que la bio-ingiería tisular y las terapias celulares van a revolucionar la rehabilitación oral y probablemente en un futuro utilizemos menos implantes dentales porque tendremos menos dientes perdidos. En definitiva, pienso que seremos capaces no sólo de prevenir mejor las enfermedades bucales sino también de restaurar los tejidos perdidos como consecuencia de las mismas. Por otro lado, espero un gran desarrollo en la tecnología robótica y digital tanto en la colocación quirúrgica de los implantes dentales como en su restauración protética posterior.

## **¿Podría dar un consejo a los jóvenes odontólogos italianos y españoles?**

Mi principal consejo es que se apasionen en lo que hacen profesionalmente y que se introduzcan realmente en la filosofía del esfuerzo y del afán de superación.

22



# Drilling Kit Shorty

23

NOVITÀ DI MERCATO

Un numero sempre in crescita di professionisti del settore implantologico si sta avvicinando al **concept degli impianti corti**, che, utilizzati nelle condizioni adeguate, presentano numerosi vantaggi clinici. Soprattutto in condizioni di scarsa altezza ossea residua, infatti, poter evitare il rischio di invasione delle strutture neurologiche o, d'altro canto, poter evitare al paziente i costi e i tempi di guarigione di un protocollo rigenerativo, possono essere le discriminanti in grado di far accettare una riabilitazione implantoprotesica.

Per questa ragione Sweden & Martina ha da tempo inserito nella gamma della linea Premium impianti di altezza ridotta, 7 e 8.5 mm, anche in versione Switching Platform, ed oggi estende questa disponibilità anche ai nuovi impianti transmucosi Premium Kohno TG, disponibili in h. 6, 7 e 8.5 mm e agli impianti ad esagono esterno Outlink2 in h 5 e 7 mm.



La scelta di un impianto corto è generalmente legata ad una scarsa disponibilità ossea in termini di altezza della cresta, situazione in cui anche il millimetro è importante. Per questo motivo è stato sviluppato un **apposito set di frese**, complete dei relativi stop, il cui particolare disegno della punta permette di non impegnare troppo spessore osseo per l'invito e la centratura, come invece accade con le frese standard. Questo **drilling kit**, che comprende le frese necessarie per la preparazione dei siti degli impianti **Shorty** di tutte e tre le linee implantologiche, è particolarmente comodo anche nei settori distali o in pazienti con scarsa apertura orale, in quanto la lunghezza totale della fresa è di soli 24,85 mm e questa caratteristica permette di utilizzarle anche nel caso si vogliano utilizzare impianti di lunghezza standard per la creazione di un primo foro di accesso che facilita poi l'inserimento delle frese più lunghe, per poter continuare la preparazione come da protocollo.

**Per maggiori informazioni sugli impianti Shorty e sul drilling kit vi invitiamo a consultare i relativi cataloghi o contattare il vostro agente di zona.**



## La Rigenerazione Parodontale: applicazione pratica di un principio biologico

**Dott. Pierpaolo Cortellini**

**30 settembre 2011**

**Centro Corsi Sweden & Martina**

**Due Carrare (PD)**

  
**sweden & martina**  
**ContinuingDentalEducation**



## Taranto, Evento culturale AIO-ANDI 26 marzo 2011

Il 26 marzo 2011 ha segnato sicuramente una data importante per gli odontoiatri della città di Taranto e dell'intera Regione. Un'iniziativa scientifico - culturale, realizzata congiuntamente dalle sezioni provinciali di AIO e ANDI, con il patrocinio dell'Ordine dei Medici Chirurghi e degli Odontoiatri, in collaborazione con SWEDEN & MARTINA e la MARINA MILITARE di Taranto, nella splendida cornice del castello Aragonese.



Il prof. Ugo Covani, accolto dal benvenuto del dott. Carmine Bruno (presidente Ordine dei medici Taranto), del dott. Angelo Vozza (vicepresidente AIO Taranto) e del dott. Giovanni Pollicoro (presidente ANDI Taranto), ha tenuto una relazione su: "Impianti



post-estrattivi a carico immediato: dal singolo elemento all'intera arcata".

Un tema di grande attualità che nasce dalla domanda dei pazienti, ma anche da evidenze scientifiche con numerose considerazioni di ordine biologico e biomeccanico. Lo scopo è stato di puntualizzare gli aspetti della guarigione ossea perimplantare, traendo spunti di riflessione per la pratica quotidiana. Notevole è stato l'interesse mostrato dagli odontoiatri Pugliesi che hanno partecipato all'evento in circa 150.



È doveroso porgere un particolare ringraziamento nei confronti del Ministero della Difesa - Marina Militare di Taranto per la gentile concessione del castello Aragonese. Si ringraziano il Prof. Ugo Covani, le associazioni AIO & ANDI, quanti intervenuti e la Sweden & Martina nella persona del suo collaboratore Piero Nigro.



Madrid: la Forza Vendita di Sweden & Martina Mediterranea al corso di Formazione del sistema di chirurgia guidata Nemotec; partecipano anche il prof. Ugo Covani ed il dott. Stefano Santini.



Il Prof. Ugo Covani nel Centro formazione di Nemotec, azienda spagnola leader in chirurgia guidata, con cui Sweden & Martina Mediterranea ha un accordo di collaborazione.

## Madrid, Corso Nemotech 17 - 18 gennaio 2011

## Granada, Congresso SCOI 31 marzo - 2 aprile



L'igienista dentale Rosario Velarde (Ex presidente nazionale spagnola e moderatrice nonché relatrice al prossimo premium day spagnolo), Gianfranco Parente ed il Prof. Ugo Covani allo Stand Sweden & Martina della SCOI di Granada.



Granada, congresso SCOI: il prof. José Luis Calvo, il prof. Ugo Covani e il dott. Gianfranco Parente.



Granada, congresso SCOI: il Prof. Adriano Piattelli ed il Prof. Ugo Covani allo stand Sweden & Martina.



Granada, congresso SCOI: il prof. Eugenio Velasco, il dott. Antonio España, il Prof. Ugo Covani.



**Valencia,**  
**Congresso AVCIB**  
 11-12 marzo 2011



Valencia, Congresso AVCIB: il Prof. Miguel Penarrocha (Univ. di Valencia) con il collaboratore dott. Toni Flichy, Fernando Bonilla e il dott. Gianfranco Parente.



Valencia, Congresso AVCIB, sessione odontotecnici: corso sul corretto utilizzo del sistema PAD sugli impianti Premium-Kohno, tenuto dall'odt. Cesar Chust.



Valencia, Congresso AVCIB: l'odt. Cesar Chust con il prof. Ugo Covani e il dott. Gianfranco Parente.



Valencia, Congresso AVCIB: il prof. Ugo Covani e il dott. Luigi Canullo.

**Lisbona - Prof. Giuseppe Ferronato,**  
**Corso pratico di chirurgia implantologica**  
 20-22 gennaio 2011

Si è tenuto a Lisbona nei giorni 20-22 di gennaio u.s. il secondo Corso pratico di chirurgia implantologica organizzato da Sweden & Martina; il primo di questo genere fu tenuto sempre nella capitale portoghese nello scorso mese di maggio 2010. Il format è quello di un corso assolutamente pratico, su pazienti con problemi di riabilitazione implanto-protesica più o meno complessi, sui quali viene praticata visita, diagnosi, piano di trattamento e la conseguente chirurgia implantologica; il trattamento chirurgico viene svolto interamente dagli allievi divisi in due gruppi secondo competenza ed esperienza: un gruppo dedicato alla chirurgia implantologica "di base" e l'altro a quella "avanzata", sotto la attenta e sapiente gui-

da rispettivamente del Dr. Fabrizio Polato e del Prof. Giuseppe Ferronato. Il focus del corso è fornire agli allievi, oltre alle essenziali premesse teoriche tecniche e strumentali, le basi manuali fondamentali per poter operare in sicurezza e autonomia. L'impressione riportata dai corsisti è estremamente positiva per quanto concerne l'acquisizione della familiarità con la metodica chirurgica implantologica e la conseguente tranquillità e sicurezza operativa, anche se a fronte di un impegno intenso e faticoso; tutti si sono dichiarati pronti a ripetere l'esperienza, dopo magari un adeguato periodo di riposo!

**Antalya (Turchia)**  
**Congresso Implatech -**  
**Sweden & Martina**

Centododici partecipanti all'evento, organizzato lo scorso 14 maggio ad Antalya, in Turchia, da Sweden & Martina e il distributore locale, Implatech. Evidente il messaggio di forte riconoscimento da parte dei medici locali, che hanno già richiesto la data per un evento successivo!

Numerosi e forti apprezzamenti per l'organizzazione ma soprattutto per gli eccezionali contenuti scientifici del congresso sono giunti in Sweden & Martina e al distributore: ancora una volta grazie al Prof. Ugo Covani e al dott. Tosun Tosun per l'eccellente qualità dei loro interventi, ma anche grazie alla Direzione di Implatech, che sta promuovendo con slancio i sistemi implantologici Sweden & Martina.



Antalya, congresso Implatech: il direttore vendite di Implatech, Mr. Ozkan Tetik, con due partecipanti al congresso.



Antalya, congresso Implatech: momenti di pausa nel bel giardino del centro congressi.



Antalya, congresso Implatech: il dott. Tosun Tosun con il Prof. Ugo Covani.

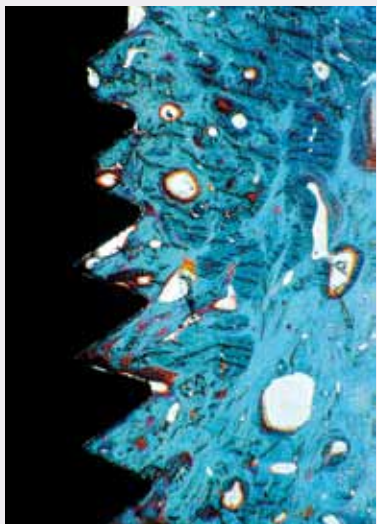


Antalya, congresso Implatech: due collaboratori di Implatech.



**Farronato D., Santoro G., Canullo L., Botticelli D., Maiorana C., Lang N.P.**

Establishment of the epithelial attachment and connective tissue adaptation to implants installed under the concept of "platform switching" – A histologic study in minipigs. Clin Oral Implants Res. 2011 Apr 15 [Epub ahead of print]



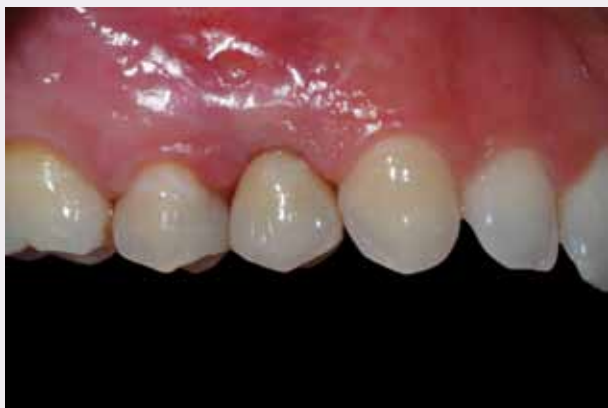**Ristabilimento dell'attacco epiteliale e adattamento del tessuto connettivale attorno ad impianti protesizzati con il concetto del platform switching. Studio istologico sui minipigs.**

Lo scopo di questo studio è stato di evidenziare istologicamente l'architettura dei tessuti molli (ampiezza biologica) dopo l'inserimento di impianti protesizzati con il concetto del platform switching su un modello animale. A tal fine, sono stati utilizzati 5 minipigs, il modello animale più simile a quello umano. In ognuno di essi, sono stati inseriti 4 impianti Global Sweden & Martina: 3 con un mismatching di 0.25 mm [posti a diverse altezze: crestale (gruppo test 0), 1mm sovracrestale (gruppo test +1) e 1 mm sottocrestale (gruppo test -1)] ed uno protesizzato con un abutment della stessa dimensione della piattaforma implantare (gruppo controllo). All'analisi istologica effettuata dopo 4 mesi, gli impianti platform switching posti a livello crestale e sottocrestale hanno dimostrato un riassorbimento osseo significativamente minore rispetto al gruppo controllo. Analizzando il comportamento dei tessuti, gli impianti platform switching posizionati a livello crestale hanno dimostrato un'ampiezza biologica significativamente inferiore a quella presente nel gruppo controllo.

Questa differenza sembrerebbe essere principalmente a carico della componente epiteliale. La componente connettivale, pur presentando le stesse identiche dimensioni rispetto al gruppo controllo, si è riscontrato essere posizionata nelle vicinanze o più coronalmente rispetto alla giunzione impianto/abutment. A causa dello scarso numero di esemplari, le altre differenze (benché presenti) non hanno raggiunto livelli statisticamente significativi. Questo studio ha dimostrato che il posizionamento crestale dell'impianto e il restauro secondo il concetto del platform switching permettono il mantenimento dei livelli ossei e il miglior adattamento dei tessuti molli.

**Canullo L., Bignozzi I., Cocchetto R., Cristalli M.P., Iannello G.**

Immediate positioning of a definitive abutment versus repeated abutment replacements in post-extractive implants: 3-year follow-up of a randomised multicentre clinical trial. Eur J Oral Implantol. 2010 Winter;3(4):285-96.



**Posizionamento immediato di un abutment definitivo comparato con il riposizionamento ripetuto dell'abutment negli impianti post-estrattivi: studio randomizzato controllato con follow-up a tre anni**

È stato dimostrato che il platform switching può aiutare a mantenere i livelli ossei peri-implantari, tuttavia i recenti studi istologici hanno dimostrato il differente adattamento dell'ampiezza biologica, con la componente connettiva adagiata attorno alla piattaforma implantare. Questo dato implicherebbe che le procedure protesiche (avvitamento e svitamento delle componenti) potrebbero comportare un continuo micro-danno alle componenti connettivali e, conseguentemente il tessuto osseo sottostante. Lo scopo di questo studio, per il quale sono state utilizzate fixtures Global Sweden & Martina, è stato di valutare la perdita ossea marginale attorno impianti post-estrattivi, protesizzati immediatamente secondo il concetto di "platform switching" applicando un abutment definitivo immediatamente dopo il posizionamento implantare, secondo il concetto del "one abutment - one time". Gli impianti così trattati sono stati confrontati con il gruppo controllo dove sono stati applicati i protocolli protesici standard (abutment provvisorio, impronta sulla piattaforma, abutment definitivo). L'analisi radiografica a 24 mesi ha dimostrato un riassorbimento osseo significativamente inferiore nel gruppo dove alla fine dello studio sono stati adottati protocolli "one abutment - one time". La conclusione di questo studio ci

lascia supporre che nella sostituzione di un dente con impianto post estrattivo, il posizionamento e l'avvitamento immediato del moncone definitivo in titanio (protocollo "one abutment - one time") secondo i concetti del platform switching sembra essere una strategia corretta per minimizzare il riassorbimento osseo crestale peri-implantare.

**Canullo L., Iannello G., Netuschil L., Jepsen S.**

Platform switching and matrix metalloproteinase-8 levels in peri-implant sulcular fluid Clin Oral Implants Res. 2011 Mar 28. [Epub ahead of print]

**Platform switching e livelli di MMP-8 nel fluido sulculare peri-implantare**

Nell'ambito delle indagini volte ad approfondire le implicazioni del protocollo protesico Platform Switching, sembrano mancare in letteratura dimostrazioni dell'effetto del mismatching sui tessuti peri-implantari nel medio-lungo periodo. L'obiettivo di questo studio è stato dunque quello di valutare la risposta infiammatoria nel medio periodo attorno ad impianti protesizzati con il platform switching, per meglio comprendere l'effetto del mismatching impianto/abutment sui tessuti peri-implantari. A tale scopo, in 26 pazienti è stato misurato nel fluido crevicolare il livello di MMP-8a attorno a 70 impianti Global Sweden & Martina protesizzati con abutment delle stesse dimensioni della piattaforma implantare, ossia senza mismatching (gruppo controllo) e protesizzati secondo il protocollo platform switching, ossia con mismatching variabile da 0.25 a 0.85mm (gruppi test) e ai denti prossimali. Questo particolare biomarker misura con precisione il livello di infiammazione dei tessuti, essendo il primo fattore rilasciato durante la cascata infiammatoria. Alla fine dello studio, i campioni dei vari gruppi, misurati attraverso il test Elisa, hanno dimostrato valori simili. Tra i gruppi controllo e i gruppi test non si sono riscontrate differenze statisticamente significative. Inoltre i valori di tutti i gruppi erano, in media, particolarmente lontani dai valori che denotano stati di infiammazione mucosa (mucositi) o peri-implantare (peri-implantiti). La conclusione di questo studio sembra pertanto confermare la sicurezza, dal punto di vista dei tessuti peri-implantari, del concetto di platform switching anche nel medio-lungo periodo.





**Galli C., Macaluso G.M., Elezi E., Ravanetti F., Cacchioli A., Gualini G., Passeri G.**

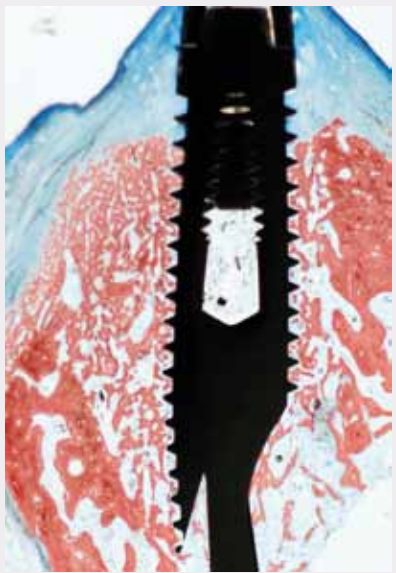The Effects of Er:YAG Laser Treatment on Titanium Surface Profile and Osteoblastic Cell activity: An In Vitro Study. J Periodontol. 2010 Dec 28. [Epub ahead of print]



**Effetti del trattamento Laser Er:YAG sulla superficie in titanio e sull'attività cellulare degli osteoblasti: studio in vitro.**

Nel panorama di indagine sulle varie potenziali applicazioni del laser in campo odontoiatrico, appare particolarmente rilevante questo studio dell'Università di Parma volto ad analizzare gli effetti dell'irradiazione laser sulla superficie endossea degli impianti, approfondendo in particolare la crescita e differenziazione degli osteoblasti su tre diverse superfici presenti in commercio.

Le cellule Saos-2 sono state poste in coltura su dischi in titanio a superficie macchinata (M), sabbata e acidata (SAE) o rivestita in Titanium Plasma Spray (TPS). Per l'irradiazione è stato utilizzato un Er:YAG laser a due diversi livelli (150 e 200 mJ/pulse a 10 Hz) e ne sono stati osservati gli effetti sulle colonie cellulari sia per mezzo di un microscopio a scansione elettronica SEM sia con test di cinetica come il saggio MTT e il saggio immunoenzimatico di osteocalcina e osteoprotegerina. A seguito dell'irraggiamento, sulle superfici macchinate e rivestite in TPS non sono state osservate sostanziali modifiche, tuttavia i picchi di titanio della superficie SAE apparivano fusi e diffusi dalla morfologia originaria. Questa variazione al substrato, comune ad entrambi i livelli di intensità testati, ha causato un rallentamento della proliferazione cellulare, mentre non sono stati rilevati effetti significativi sui processi di differenziazione. Dai risultati ottenuti si deduce un globale effetto negativo dell'irraggiamento laser sulle superfici in oggetto, se ne consiglia pertanto un utilizzo molto cauto sulle superfici degli impianti.



**Santis E.D., Botticelli D., Pantani F., Pereira F.P., Beolchini M., Lang N.P.**

Bone regeneration at implants placed into extraction sockets of maxillary incisors in dogs. Clin Oral Implants Res. 2011 Apr;22(4):430-7.

**Rigenerazione ossea attorno ad impianti postestrattivi inseriti in siti incisivi mascellari. Studio su cani.**

La sperimentazione condotta dal Dr De Santis del gruppo ARDEC, apparsa sull'ultimo numero di COIR, si proponeva di valutare la risposta ossea a rigenerazione con osso autologo e con osso bovino deproteinizzato (Bio-Oss®, Geistlich) in siti postestrattivi con gravi difetti sulla parete buccale, pari a -3mm anatomici più -8mm indotti al fine della ricerca. Nei siti rigenerati sono stati inseriti contestualmente degli impianti Outlink2 con superficie ZirTi, che si sono dimostrati un ottimo substrato per i processi rigenerativi già alla verifica istologica effettuata dopo i primi 2 mesi. A 4 mesi è stato possibile apprezzare le capacità osteogeniche e rigenerative di entrambi i materiali: i difetti risultavano infatti colmati da osso maturo e, in alcuni casi trattati con osso autologo, già corticalizzato in maniera ben definita, sebbene si possano già rilevare quadri di fisiologico riassorbimento dovuto all'anatomia della zona trattata. Pur nei limiti della sperimentazione in vivo, da questo studio emerge l'indicazione clinica che la presenza di deiscenze ossee gravi non costituisce un limite o una controindicazione alla terapia implantoprotesica, a condizione di seguire un opportuno protocollo di rigenerazione, a prescindere dalla tipologia di materiale da innesto disponibile.



**Baffone G.M., Botticelli D., Pantani F., Cardoso L.C., Schweikert M.T., Lang N.P.**

Influence of various implant platform configurations on peri-implant tissue dimensions: an experimental study in dog. Clin Oral Implants Res. 2011 Apr;22(4):438-44. doi: 10.1111/j.1600-0501.2010.02146.x.

**Influenza di diverse configurazioni di piattaforme implantari sulle dimensioni dei tessuti perimplantari: studio sperimentale su cane.**

Questo studio sperimentale condotto dal Dr Baffone con il gruppo ARDEC ha messo a confronto diverse variabili che notoriamente caratterizzano l'impianto dentale (morfologia e trattamento superficiale), valutandoli nel quadro clinico di una edentulia bilaterale parziale in sede molare e premolare, trattata a 3 mesi dall'estrazione con 2 impianti Premium ad emergenza coronale dritta (Straight) da un lato e 2 impianti Premium Switching Platform dall'altro. Ogni coppia di fixture comprendeva un pezzo a superficie macchinata e uno con superficie ZirTi. I carotaggi per le valutazioni istomorfometriche sono stati prelevati a 4 mesi dall'inserimento degli impianti. L'aspetto interessante che emerge dai risultati di questo studio, che può essere assunto come vera e propria indicazione clinica, è l'ottimo esito dell'utilizzo dell'impianto Straight quando esso sia collocato con il collarino lucido emerso, esito quasi sovrapponibile a quello ottenuto con il protocollo Switching Platform con mismatching da 0.25 mm. Infatti in entrambi i casi il riassorbimento dei tessuti perimplantari duri e molli è stato minimo, a prescindere dal trattamento superficiale delle fixtures in oggetto.





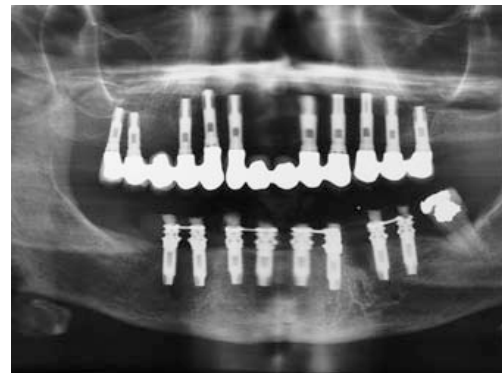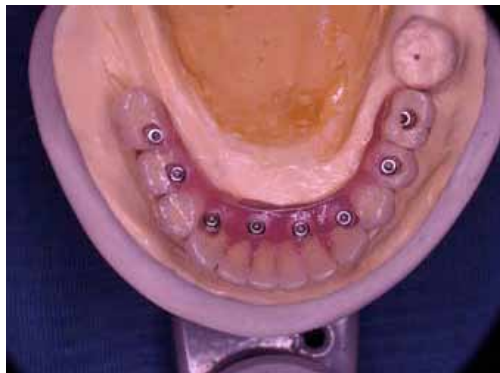## SIMPLE: provvisorizzazione semplice, funzionale ed estetica

Si completa la gamma dei pilastri per la realizzazione di provvisori dei sistemi implantologici Premium Kohno e Outlink2

In implantoprotesi l'utilizzo dei provvisori risulta sempre un utile ausilio per effettuare un carico progressivo sugli impianti, per migliorare estetica-fonetica-occlusione e per ottenere un profilo di emergenza transmucoso estetico e naturale. In particolare, l'utilizzo dei provvisori appare indispensabile nelle seguenti situazioni cliniche: zone estetiche, carico immediato, rigenerazioni e innesti ossei, riabilitazioni estese, pazienti disfunzionali. Il clinico potrà scegliere tra una vasta gamma di monconi provvisori, per protesi provvisoria avvitata o cementata, con o senza esagono e con profilo di emergenza transmucoso anatomico o dritto.

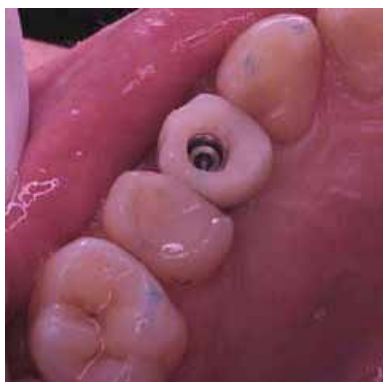### Pilastri Provvisori Simple Estetici, con profilo di emergenza anatomico individualizzabile, senza esagono.

Indicati per provvisori avvitati in zona estetica, disegnati per creare un profilo di emergenza transmucoso ideale.



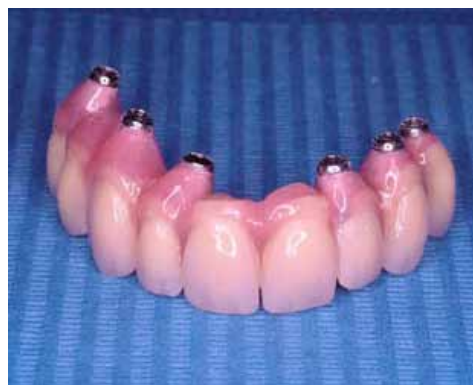### Pilastri provvisori Simple a profilo di emergenza standard, con esagono, riposizionabili.

Soluzione idonea per provvisori avvitati su impianti singoli. In questo caso, essendo presente un esagono di riposizionamento, è assolutamente necessaria la presa di un'impronta di precisione.



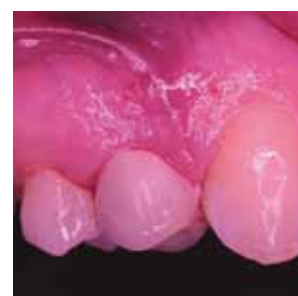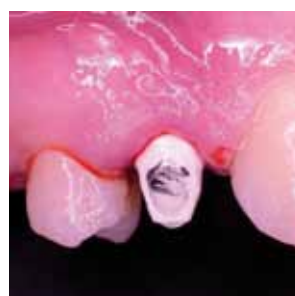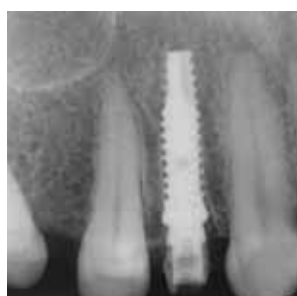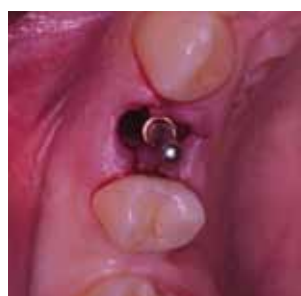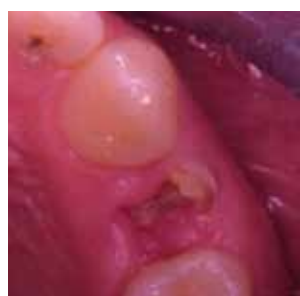### Pilastri provvisori Simple a profilo di emergenza standard, senza esagono, non riposizionabili.

Ideali per provvisori avvitati a due o più impianti.



### Pilastri provvisori Simple in PEEK con base in titanio, riposizionabili, con esagono.

Estremamente pratici per la realizzazione di provvisori cementati, si fresano con semplicità sia in bocca che in laboratorio. Il PEEK, polietereeterketone, è un polimero di elevata biocompatibilità e resistenza, certificato per rimanere in bocca anche lunghi periodi (sino a 6 mesi).





# P.A.D. Protesi Avvitata Disparallela

La sistemica protesica P.A.D. per gli impianti Premium Kohno e Outlink2 si arricchisce di nuove soluzioni

Gli **abutment P.A.D.** sono ora disponibili anche per le piattaforme di connessione di d. 3.30 e 5.00 mm degli impianti Premium Kohno. Gli abutment dritti sono ora disponibili anche in altezza transmucosa 4 mm oltre che 1.5 e 3 mm, sia per gli impianti Premium Kohno che Outlink2.



Gli **abutment angolati**, sia quelli da 17° che quelli da 30°, sono ora disponibili anche in altezza transmucosa di 5 mm, oltre all'altezza 3 mm già disponibile in precedenza, sia nel sistema Premium Kohno che nell'Outlink2. Il profilo di emergenza dei pilastri angolati è ora più sottile, meno invasivo, tale da evitare compressioni ossee e mucose.



29

I **transfer per abutment** hanno ora un profilo di emergenza dritto, tale da evitare compressioni dei tessuti, e al tempo stesso presentano una miglior ritentività nella parte destinata a rimanere nel cucchiaio per impronta.



Le **cannule** per la realizzazione dei provvisori, in titanio, disponibili sia con esagono riposizionabili che rotanti, senza esagono, hanno ora un disegno diverso: profilo di emergenza cilindrico, e maggior ritentività nella parte destinata a essere inglobata nella resina, per una miglior stabilità. Sono disponibili ora anche in PEEK, un polimero che associa elevata biocompatibilità e resistenza meccanica a facile modellabilità e fresabilità. Anche le cannule calcinabili hanno ora questa nuova morfologia.



Sono ora disponibili degli **anelli calcinabili preformati**, che calzano in maniera predicibile sulle cannule in titanio. Utilissimi per la modellazione di sovrastrutture da incollare alle cannule in titanio.



Sono stati realizzati pratici **Bone Miller**: si tratta di frese che preparano la sede per la spalla degli abutment, quando gli impianti sono molto angolati e l'osso coronale impedirebbe l'inserimento degli abutment angolati. I Bone Miller creano un disegno conforme ai diversi profili degli abutment da inserire (17° o 30°) e delle singole piattaforme implantari di riferimento.



Pratiche **cappette in resina** consentono di prendere l'impronta a strappo sugli abutment. Sono dotate di alette ritentive per un'ottima stabilità nell'impronta.



Alle **cannule calcinabili** per la modellazione delle sovrastrutture da avvitare agli abutment si affiancheranno a breve anche **cannule con la base in lega preformate**, che garantiscono una connessione perfetta.





# Dr. Marco Csonka

Laureato in Odontoiatria nel 1994. Specializzato in Chirurgia orale ed Implantologia Endossea presso la New York University nel 1997. Perfezionato in tecniche chirurgiche implantari avanzate presso la U-Conn University (USA). Membro attivo della North American Association of Oral and Maxillo-Facial Implants. Autore di numerose pubblicazioni scientifiche e coordinatore per l'Europa del Comitato di studi clinici sui fattori di crescita ossea in Implantologia.



## Rimozione di un impianto penetrato in seno

L'occasionale manifestarsi di complicanze chirurgiche importanti in seguito a terapia implantologia è quasi sempre collegata ad una scorretta pianificazione prechirurgica. In tutti i purtroppo numerosi casi di complicanze giunti alla mia osservazione, l'invasione del seno mascellare (o del nervo alveolare inf., o del pavimento linguale, etc.) è sempre dovuta ad un superficiale studio dell'altezza ossea disponibile con l'inserzione di impianti fuori dalle logiche indicazioni terapeutiche e, dunque, anche difficilmente giustificabili dal punto di vista deontologico e medico-legale. Sarebbe dunque auspicabile un più serio studio prechirurgico del caso implantare, evitando nei casi di insufficiente altezza ossea di inserire impianti senza la previa opportuna rigenerazione ossea del caso.

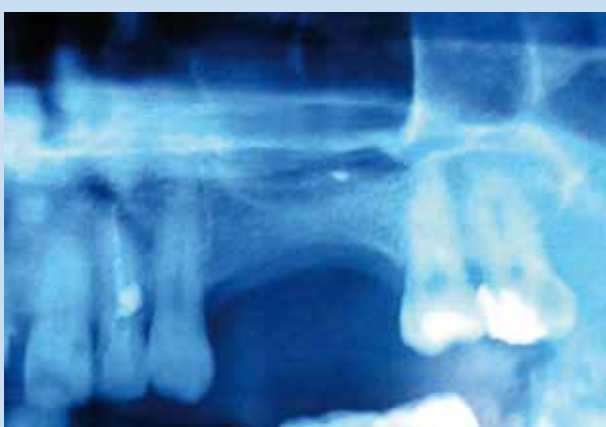


Foto 1: La rx OPT preoperatoria mostrava chiaramente una insufficiente altezza ossea in regione 25 e 26. Un corretto approccio avrebbe consigliato un rialzo (mini o grande) di seno al fine di ottenere un'altezza congrua ai fini implantari.

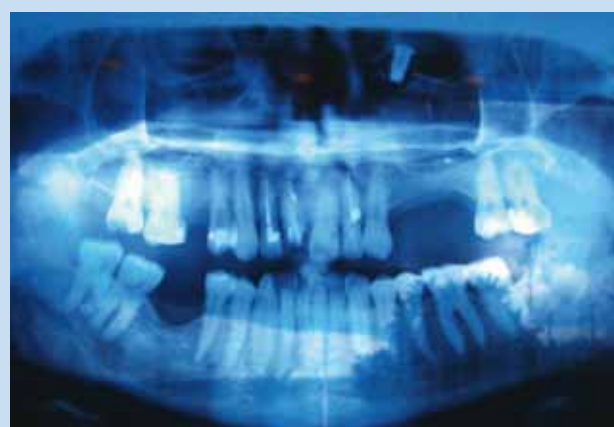

Foto 2: Nonostante l'OPT preoperatoria sconsigliasse l'inserzione implantare, si è proceduto all'inserzione di un impianto in regione 26. L'impianto, vista la ridottissima quantità di osso presente, è penetrato all'interno del seno mascellare; il paziente viene quindi mandato alla mia osservazione.

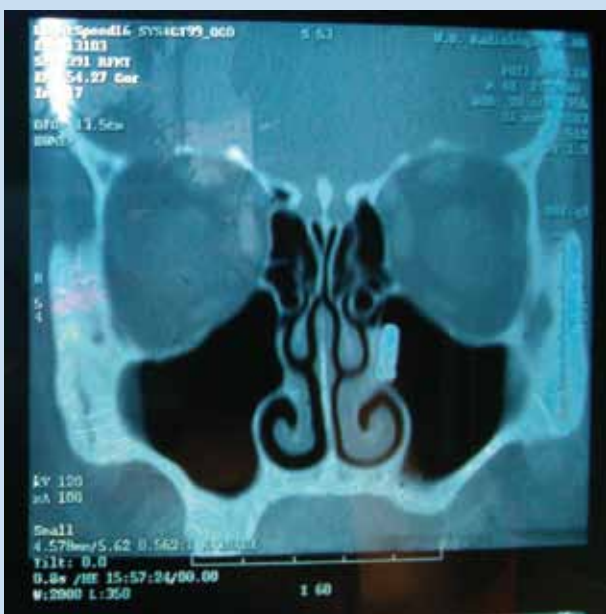

Foto 3a

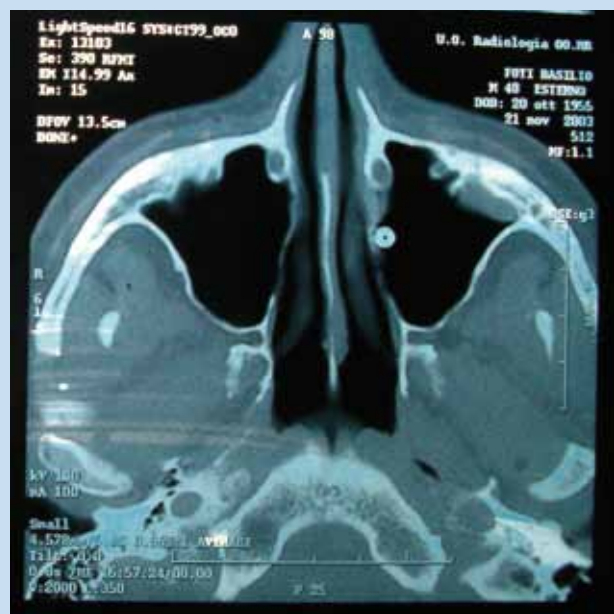

Foto 3b

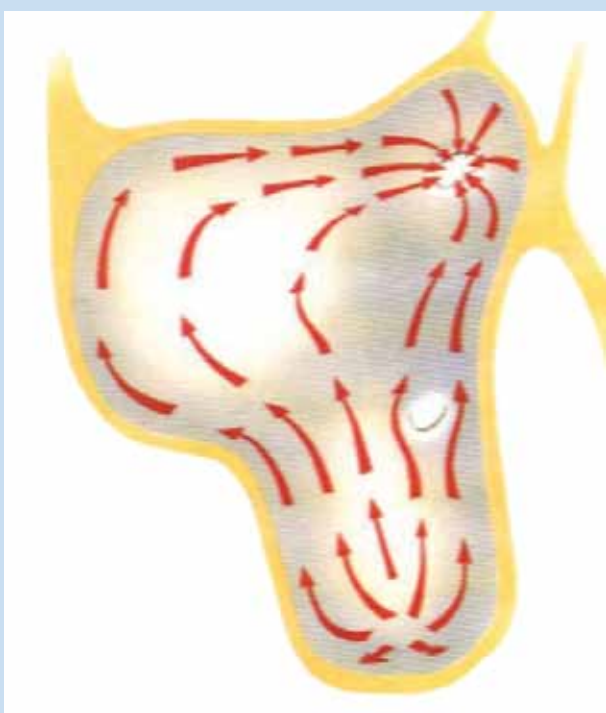


Foto 3c

Foto 3: T.C. Coronale (Foto 3a) e Assiale (Foto 3b) che dimostra la migrazione dell'impianto nella porzione alta e mediale del seno mascellare, in presenza di una mucosa sinusale ancora sana. Questa migrazione è molto frequente nel caso di corpi estranei penetrati in seno, ed è causata dalla clearance muco-ciliare del seno mascellare (Foto 3c) che spinge in direzione dell'ostio sinusale, unica via d'uscita del seno mascellare. Ovviamente, però, un impianto è troppo grande per potere essere espulso attraverso l'ostio, e se non viene rimosso tempestivamente c'è il rischio che l'ostio venga ostruito con conseguente anosmia e sinusite certa.

30

CASE REPORT



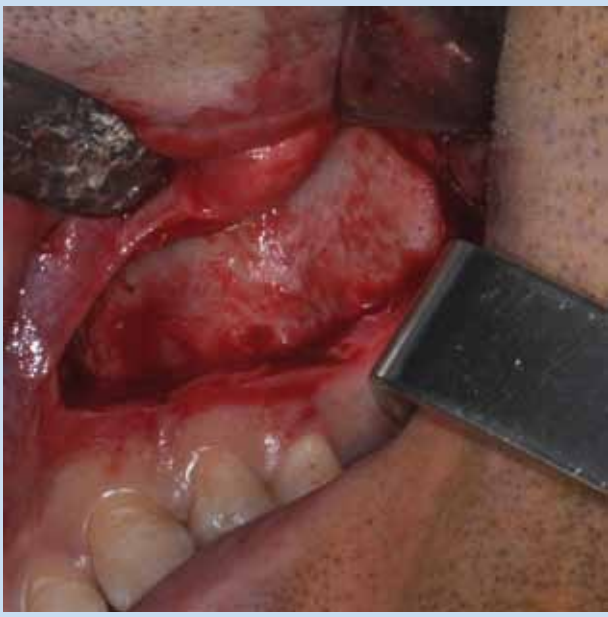

Foto 4: In anestesia loco-regionale viene eseguita una incisione muco-periostale a tutto spessore per accedere alla parete laterale del seno mascellare

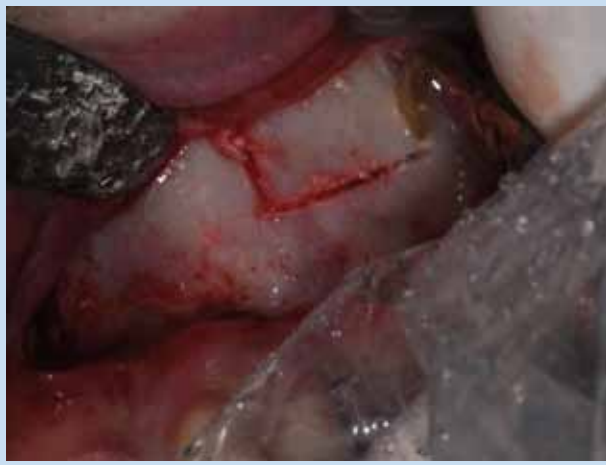

Foto 5: Mediante una sega oscillante viene disegnata una botola ossea sulla parete laterale del seno mascellare

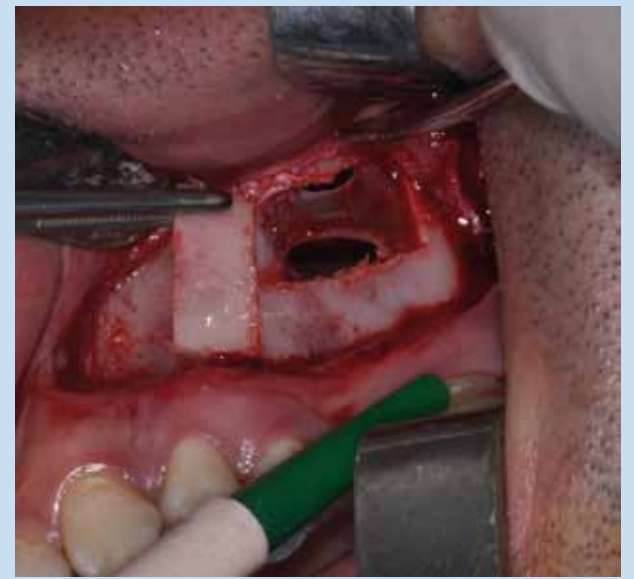

Foto 6: La botola ossea viene delicatamente rimossa e conservata in soluzione fisiologica sterile

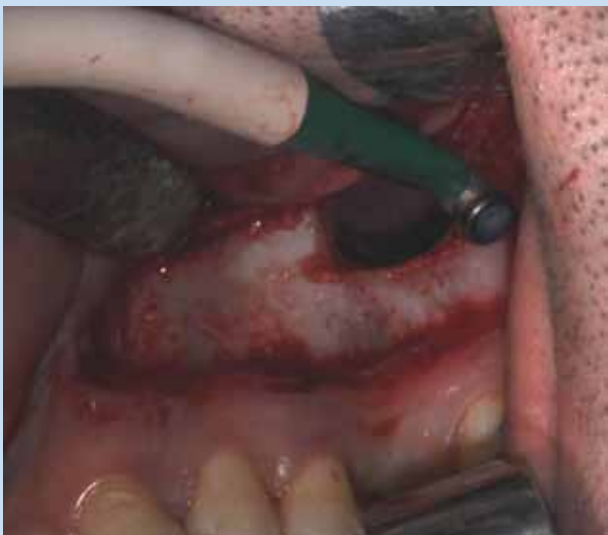

Foto 7: Utilizzando appositi cucchiai da seno, l'impianto viene individuato e liberato dalle eventuali aderenze mucose o da eventuali tentativi di incapsulamento fibroso

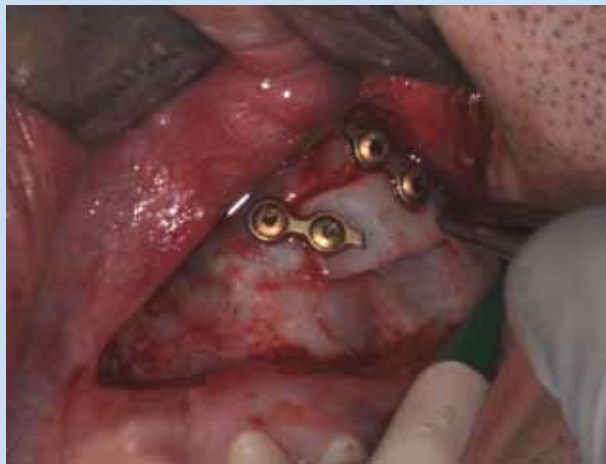

Foto 8: La botola ossea viene riposizionata e rigidamente fissata con due miniplacche e 4 viti da osteosintesi in titanio. Questo passaggio è fondamentale ai fini di una completa restituito ad integum del seno mascellare operato, poiché in assenza di una adeguata ricostruzione della parete ossea esterna si ha una introflessione dei tessuti molli all'interno del seno mascellare con possibili esiti cicatriziali e/o infettivi. Le miniplacche e le viti da osteosintesi (in titanio) non necessitano di rimozione futura.

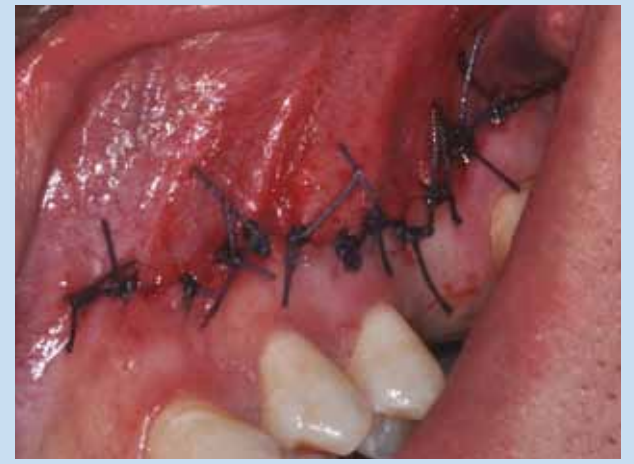

Foto 9: Viene eseguita una sutura per piani, utilizzando un filo da sutura 4.0 riassorbibile per suturare il piano periosteo-muscolare profondo ed un filo da sutura 3.0 per il piano mucoso superficiale. Il paziente viene infine dimesso con le prescrizioni (antibiotico-terapia per os + aerosol-terapia) e le raccomandazioni (non soffiare il naso, starnutire a bocca aperta, sciacquare delicatamente) del caso

## Try-In Kit Premium Kohno

Il kit è composto da una pratica scatola in plexiglass che contiene un assortimento completo di TRY-IN per la verifica degli ingombri in fase di pianificazione su modello. Gli elementi in alluminio sono colorati anodicamente secondo i codici colore delle piattaforme implantari, per facilitare il corretto accoppiamento con gli analoghi.

I TRY-IN alla base presentano un esagono costituito da pratiche alette ritentive, che permettono di utilizzare i pezzi anche in articolatore sul modello del mascellare perché non cadono

Sotto ogni alloggiamento è riportato il corrispettivo disegno schematico del pezzo, corredato dalle dimensioni dettagliate e da due codici: in alto in ogni riquadro è ben visibile il codice del rispettivo pilastro da ordinare per la protesi definitiva, mentre in basso a destra è riportato anche il codice del try-in stesso, in modo da poterlo eventualmente riordinare.

30

NOVITÀ DI MERCATO



# Lo stato dell'arte in Odontoiatria



## Miguel Peñarrocha-Diago - Valencia "LA FORMAZIONE FUTURA IN ODONTOIATRIA"

La formazione dei nuovi odontoiatri riveste un ruolo sempre più importante, soprattutto in relazione alla libera circolazione dei professionisti nella comu-

nità europea. L'argomento, ovviamente, va affrontato prima di tutto a livello universitario, introducendo una formazione la più interdisciplinare possibile. Inoltre, visti i numerosi scambi fra studenti di diversi paesi europei soprattutto attraverso il progetto Erasmus, andrebbero pensate, ben controllate e verificate sul campo soluzioni a livello europeo, per evitare che un anno passato all'estero sia più per divertimento che per un reale apprendimento. Bisogna considerare l'odontoiatra prima di tutto come medico fornendogli non solo le nozioni specialistiche, ma anche un modo di comportarsi, un modo in cui porsi nell'affrontare la professione in una visione generale del Paziente che entra in uno studio dentistico e che deve ricevere una visita accurata da un professionista capace di effettuare una corretta diagnosi della sua situazione con una visione a 360°. Solo così l'odontoiatra, rispettando anche una sua deontologia professionale, potrà decidere se trattare il caso personalmente o dirigerlo verso altri specialisti. La conoscenza dell'odontoiatria nel suo insieme è una indispensabile premessa anche in quei casi in cui ci diriga in seguito verso una pratica specialistica più consona alle proprie attitudini. Il futuro sarà sicuramente una figura professionale specializzata ma con una visione odontoiatrica generale e, perché no, con un approccio olistico al Paziente. Un esempio per tutti: L'implantologo del futuro non potrà prescindere da conoscenze di gnatologia, di parodontologia e chirurgia ed infine di protesi per poter effettuare un corretto studio del caso, della pianificazione e delle soluzioni attuate indipendentemente dal fatto che opererà solo o in équipe, ma dovrà considerare anche tutti gli aspetti generali del suo Paziente oltre a quelli umani, che gli consentiranno di sviluppare con il suo Paziente una empatia che rappresenta, anche questa, una delle chiavi del successo terapeutico.

## "LA FORMACION FUTURA EN ODONTOLOGIA"

La formación de los nuevos odontólogos tiene un papel muy importante, sobre todo en relación a la libre circulación de profesionales dentro de la Comunidad Europea. El argumento, obviamente, viene considerado en primer lugar desde el punto de vista universitario, introduciendo una formación los más interdisciplinar posible. Además, viendo los numerosos intercambios entre estudiantes de los diversos países europeos, sobre todo, a través del famoso programa Erasmus, se deberían pensar una serie de soluciones a nivel europeo, bien controladas y verificadas, para evitar que un año en el extranjero acabe siendo algo lúdico en vez de un aprendizaje real. Hace falta considerar al odontólogo, en primer lugar como médico, dotándole

no solo nociones básicas, sino también de una forma de comportarse, un modo en el cual se pueda afrontar la profesión con una visión general del paciente que entra en una consulta y que tiene que recibir una visita en condiciones, realizada por un profesional capaz de efectuar un diagnóstico correcto. Solo así, la odontología, respetando también una deontología profesional, podrá decidir si trata el caso personalmente o lo deriva a otro especialista. El conocimiento de la odontología en su totalidad, es una premisa indispensable incluso en aquellos casos en que después uno se especialice en una práctica más compatible con sus propias actitudes. En el futuro veremos, muy probablemente a una figura profesional especializada, pero con una visión odontológica general, y porque no, con una aproximación holística al paciente. Un ejemplo para todos: el implantólogo del futuro no podrá prescindir de conocimientos de gnatología, de periodoncia y de cirugía y al final de protesi con el fin de poder efectuar un correcto estudio del caso en cuestión, de la planificación y de las soluciones a aplicar independientemente del hecho de que opere solo o en equipo, tendrá que considerar todos los aspectos generales de su paciente incluidos aquellos de índole personal, permitiéndole desarrollar una empatía con su paciente, que al fin y al cabo será una de las claves del éxito terapéutico.



## Tomaso Vercellotti - Genova "IL PAZIENTE E LA SCELTA DELLA TERA- PIA IMPLANTARE"

Visitare un Paziente che necessita di una terapia implantare rappresenta il momento clinico più importante della attività di ciascun Odontoiatra perché

richiede una notevole capacità di sintesi per ottenere la massima efficacia terapeutica riducendo al minimo il costo biologico, economico, psicologico e temporale che condiziona in senso positivo o purtroppo negativo la vita altrui. La Scelta della Terapia Implantare è quindi una grande responsabilità etica, culturale, biologica, tecnologica, tecnica ed organizzativa perché spesso il risultato ottenuto accompagna il Paziente per il resto dei suoi giorni. Si incomincia con una Diagnosi meticolosa e poi si chiariscono gli obiettivi desiderati per relazionarli alle singole difficoltà anatomiche. Purtroppo spesso esistono più soluzioni, ognuna con diversi vantaggi e svantaggi. Di solito risolvo questo problema in modo semplice: immagino di essere il Paziente, dopo di che propongo solo quello che mi farei fare, niente di più e niente di meno. Accettato il Piano di Trattamento ora è il momento di scegliere i materiali e i metodi migliori. Personalmente eseguo la Preparazione Ultrasonica del Sito Implantare ed inserisco Impianti Conici per sfruttare meglio l'anatomia residua e ridurre il trauma operatorio. La conoscenza dei pazienti, soddisfatti della terapia ricevuta, è il risultato di un lungo percorso professionale che si sintetizza in una scelta corretta.

Redazione  
"Numeri UNO" esse & emme news magazine  
periodico trimestrale di informazione, cultura,  
aggiornamento scientifico e anteprime sui prodotti  
per l'odontoiatria e l'odontotecnica di  
Sweden & Martina S.p.A.

Anno 5, numero 10  
luglio/novembre 2011

Editore  
Sweden & Martina S.p.A.  
Via Veneto 10  
Due Carrare (PD)  
Tel. +39 049 912.43.00  
Fax +39 049 912.42.90  
www.sweden-martina.com

Coordinamento editoriale  
Marina Mirandola Minuzzi  
mminuzzi@sweden-martina.com

Direttore scientifico  
Glorianna Zangiacomi

Direttore responsabile  
Valentina Visentin

Progetto e direzione grafica  
Studio Martinis

Stampa  
Peruzzo Industrie Grafiche S.p.A.  
Via M. Polo, 10/12  
35035 Mestrino (PD)

Redazione e proprietà  
Sweden & Martina S.p.A.  
Via Veneto, 10  
35020 Due Carrare PD Italia  
Tel. +39 049 912.43.00  
Fax +39 049 912.42.90

Registrazione c/o Tribunale di Padova  
n° 2140 del 15/05/2008

Alberto Becattelli, Leonello Biscaro,  
Marco Csonka, Silvia Cuccarolo,  
Paolo Ferlin, Giuseppe Ferronato,  
Fabio Frascaria, Carlos Garcia-Fajardo Palacios,  
Graziano Giangiuliani, TuDrul Goknar,  
Giuseppe Marano, Marina Mirandola Minuzzi,  
Gianfranco Parente, Miguel Penarrocha-Diago,  
Enea Primavera, Alberto Rebaudi,  
Mariano Sanz, Massimo Soattin,  
Marco Stoppaccioli, Filippo Tomarelli,  
Tomaso Vercellotti.



## Form di abbonamento gratuito a "Numeri UNO" esse & emme news magazine

Dopo aver compilato il coupon che trovate qui di seguito, inviatelo in busta chiusa per posta ordinaria a Sweden & Martina S.p.A., via Veneto, 10 - 35020 Due Carrare (PD) o via fax al numero 049 91.24.290

nome \_\_\_\_\_ cognome \_\_\_\_\_  
indirizzo \_\_\_\_\_  
cap. \_\_\_\_\_ città \_\_\_\_\_ provincia \_\_\_\_\_  
tel. \_\_\_\_\_ fax \_\_\_\_\_ cell. \_\_\_\_\_  
e-mail \_\_\_\_\_ P-IVA \_\_\_\_\_ cod.fisc. \_\_\_\_\_

È già cliente Sweden & Martina?  SÌ  NO

- Sono interessato a ricevere copia cartacea della rivista
- Sono interessato a ricevere la newsletter alla mia casella di posta elettronica
- Sono interessato a ricevere la visita di uno specialista di prodotto
- Sono interessato a venire a visitare l'azienda
- Sono interessato a pubblicare un case report su Numeri UNO
- Sono interessato a ricevere la rassegna bibliografica Scientifica - Implantologia
- Sono interessato a ricevere la rassegna bibliografica Scientifica - Strumenti Canalari Mtwo
- Sono interessato a ricevere la rassegna bibliografica Scientifica - Cementazione Adesiva Bischof

Firma \_\_\_\_\_

Autorizzo il trattamento dei miei dati personali ex D. Lgs. 196/03