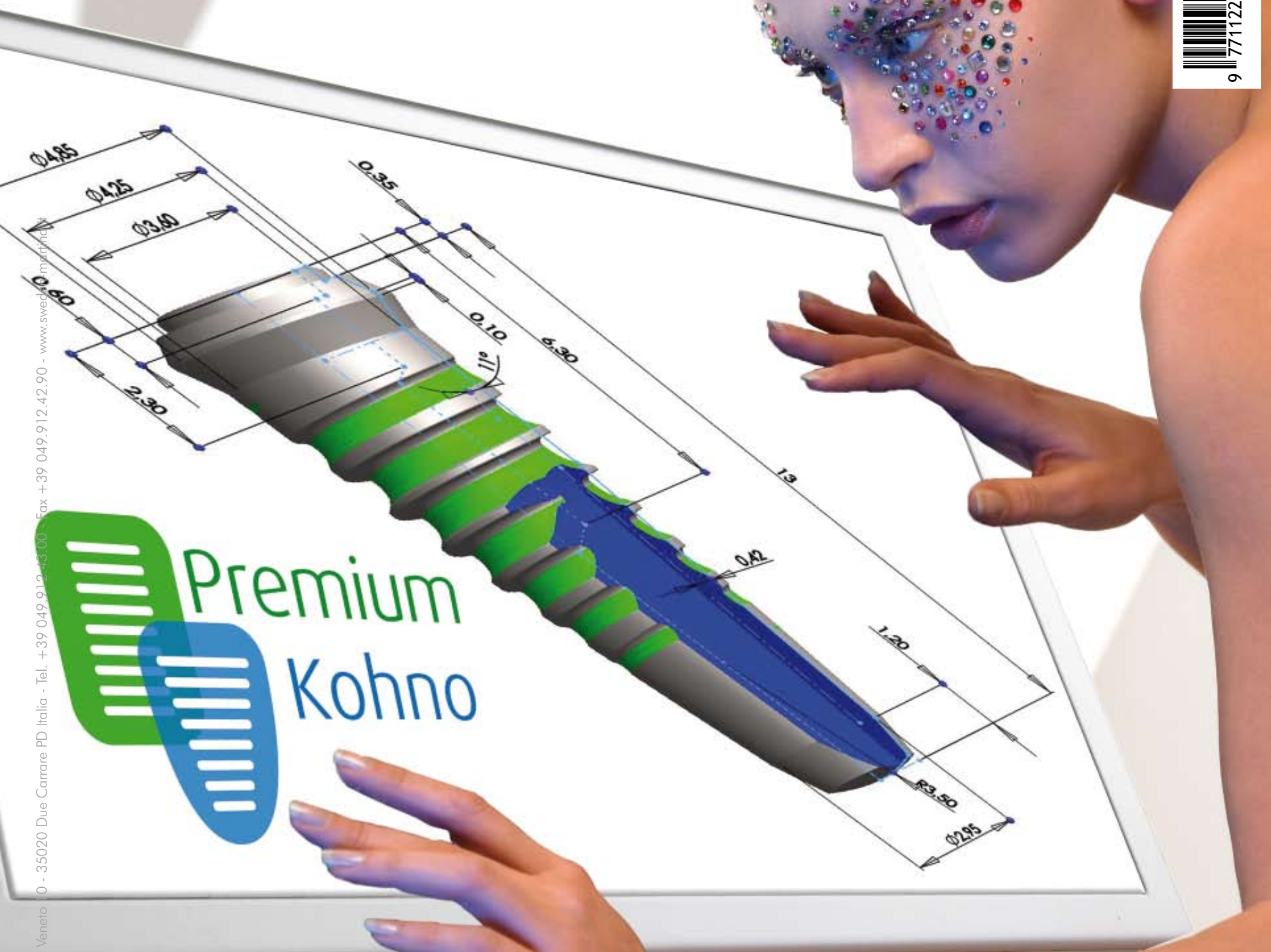

"Numeri UNO" esse&emme news magazine © Sweden & Martina S.p.A. - Via Veneto 10 - 35020 Due Carrare PD Italia - Tel. +39 049.912.43.00 - Fax +39 049.912.42.90 - www.swedenmartina.it



NOVITÀ DAL MERCATO: SISTEMA IMPLANTOLOGICO KOHNO, ESPERIENZA E INNOVAZIONE


La nuova gamma affianca ai tradizionali impianti con emergenza coronale diritta (versione Straight) nuove fixture con emergenza coronale ampia (Switching Platform).

SWEDEN & MARTINA: I CENTRI D'ECCELLENZA IN IMPLANTOLOGIA

Le immagini di alcuni dei professionisti e degli studi delle province di Ferrara e di Rovigo che sono stati riconosciuti e premiati per l'eccellenza del centro di implantologia.

ESTATE 2008 A BUFFALO (NEW YORK) PER TENERSI AGGIORNATI

Corso Avanzato Teorico Pratico di Implantologia e Anatomia Chirurgica (corso per medici odontoiatri) e Dental Hygienist Course (corso per igienisti dentali). Le riflessioni di uno dei partecipanti.



NOVITÀ. EVOLUZIONE. sweden & martina




Progettati per consentire la migliore performance in ogni situazione clinica
 Frutto di un'esperienza clinica **ultradecennale** condotta su oltre **trecentomila impianti**, il cui uso è documentato da numerose pubblicazioni.

Il nuovo Design

Piattaforma di connessione ad esagono interno e collarino sovrastante.
 Massima stabilità e corretta distribuzione delle forze masticatorie.
 Profilo studiato per evitare traumi nell'osso e creare le perfette condizioni per una completa osteointegrazione.

Sistema di inserimento mountless Easy Insert® **unico e brevettato**.



Emergenze coronali

Impianti con emergenza coronale ampia Switching Platform, e con emergenza coronale diritta Straight.

PREMIUM® Morfologia cilindrica



Grande stabilità primaria grazie all'ampio filetto e alle particolari tacche apicali che favoriscono la facilità di inserimento.

KOHNO® Morfologia conica



Ottimo sfruttamento della cresta alveolare e maggior sviluppo di superficie nella zona medio-coronale, a contatto con l'osso corticale.

Trattamenti superficiali

In funzione delle diverse morfologie, le superfici **Zirti** e **l'esclusiva DES**, che combina diversi gradi di rugosità lungo il corpo della fixture, garantiscono successi clinici di lunga durata.

Piattaforme protesiche

Comuni a tutta la gamma, sono progettate per garantire la massima precisione e il rispetto di tolleranze micrometriche.

Redazione

"Numeri UNO" esse&emme news magazine periodico trimestrale di informazione, cultura, aggiornamento scientifico e anteprime sui prodotti per l'odontoiatria e l'odontotecnica di Sweden & Martina S.p.A.

Anno 1, numero 2 ottobre/dicembre 2008

Editore

Sweden & Martina S.p.A.
 Via Veneto 10
 Due Carrare (PD)
 Tel. +39 049 912.43.00
 Fax +39 049 912.42.90
 www.sweden-martina.it

Direttore editoriale

Pier Francesco Rupolo

Direttore responsabile

Valentina Visentin

Coordinamento editoriale

Valeria Bonotto
 vbonotto@sweden-martina.it

Direttore scientifico

Glorianna Zangiacomì

Fotografie

Archivio Sweden & Martina S.p.A

Progetto e direzione grafica

Pier Francesco Rupolo

Prestampa e stampa

Peruzzo Industrie Grafiche S.p.A.
 Via M. Polo, 10/12
 35035 Mestrino (PD)
 Tel. 049.900.28.84/85
 www.graficheperuzzo.it

Redazione e proprietà

Sweden & Martina S.p.A.
 Via Veneto, 10
 35020 Due Carrare PD Italia
 Tel. +39 049 912.43.00
 Fax +39 049 912.42.90

Hanno collaborato a questo numero:

Fortunato Alfonsi, Enrico Babetto, Carlo Baroncini, Alfonso Baruffaldi, Diego Bassani, Lauro Besaggio, Stefano Bottacchiari, Simone Caneva, Marco Cesarotto, Stefano Comin, Alessandro Conforti, Ugo Covani, Mauro Di Battista, Antonio Frigatti, Luca Frigatti, Salvatore Gabriele, Rita Garelli, Maurizio Gerbino, Maurizio Grande, Mauro Labanca, Massimo Lo Bue, Carlo Maiorana, Ermando Maisto, Giorgio Mancioffi, Luciano Marchetti, Luca Mingozi, Ettore Morandini, Andrea Morini, Maria Pia Mottola, Andrea Nicolis, Angelo Sisti, Michele Tagliani, Alessio Terziani, Alessandro Tortato, Aristide Vigorelli, Grillo Elena, Pasciuti Enzo, Signorelli Elena, Briguglio Enrico, Damiano Consuelo, Dickers Christian, Dominici Aldo, Giannini Lucia, Luini Gianluca, Periti Giulia, Rossi Silvye, Russo Elisa, Tronca Sara, Farronato Giampietro.

Il contenuto e le opinioni espresse dagli autori e dagli intervistati non coincidono necessariamente con quelle di "Numeri UNO" esse & emme news magazine. Tutti i marchi registrati citati sono di proprietà di Sweden & Martina S.p.A.

© & ® Tutti i diritti di proprietà letteraria e artistica sono riservati. È vietato qualsiasi tipo di riproduzione, intera o parziale, in qualsiasi lingua, senza previa autorizzazione scritta dell'editore. Nessuna parte del contenuto di questa rivista può essere pubblicato, fotocopiato, distribuito e diffuso attraverso qualsiasi mezzo, online e offline, senza il consenso scritto di Sweden & Martina S.p.A.

Registrazione c/o Tribunale di Padova n° 2140 del 15/05/2008



Ottobre 2008

Diversi gli argomenti trattati in questa edizione di "Numeri UNO"; quattro case report, alcuni focus sulla ricerca scientifica e sulle tecnologie, inoltre l'anteprima, anticipata dall'immagine di copertina, dei due nuovi impianti Premium e Kohno.

Le interviste e le sezioni di domande e risposte ci faranno conoscere persone e professionisti che esporranno il loro pensiero sullo stato dell'arte dell'odontoiatria moderna, si parlerà degli appuntamenti congressuali che da ottobre a dicembre vedranno partecipare Sweden & Martina il cui obiettivo non è solo quello di farsi conoscere come azienda produttrice ma anche quello di porsi come punto di riferimento nella diffusione scientifica.

Tra i numerosi convegni che vedranno protagonista l'Azienda di Due Carrare segnaliamo l'incontro su "Limiti e potenzialità del Laser in odontoiatria" che si svolgerà sabato 18 ottobre, presso il Centro Congressi di Due Carrare e dove saranno presenti più di 120 odontoiatri, e il XIV Dentalevante (VI Memorial Giuseppe Sfregola) di Bari il 17 e 18 ottobre, organizzato dall'Andi di Bari.

A seguire il Dental Go, il congresso nazionale di Napoli che giunto alla settima edizione si prefigge di unire e valorizzare tutte le risorse del comparto odontoiatrico. E ancora Sweden & Martina parteciperà il 7 e 8 novembre al Congresso Sioi a Brescia, al "Dulilio" a Genova e sarà a Torino per XVII Giornate Clinica Protesica. Successivamente la incontreremo al Forum di Implantologia di Milano, al Memorial Ezio Parise a Monastier in provincia di Treviso, al Congresso Nazionale AIOF di Bologna, al II Expo d'Autunno di Milano.

Continuano gli incontri con i Numeri Uno dell'odontoiatria. A maggio infatti il Professor Chiche è stato ospite dell'azienda e oggi (sabato 11 ottobre, giorno di pubblicazione di questo numero di "Numeri UNO" n.d.r.) Sweden & Martina assieme al Padova Study Club e all'ANDI Padova ha l'onore di accogliere a Due Carrare, nel proprio centro congressi, il Professor Tord Berglundh che terrà un convegno su "Terapia implantare, strategie, difficoltà e rischi". Il Professor Berglundh oltre a essere autore di più di 100 pubblicazioni scientifiche nei campi dell'implantologia, parodontologia, immunologia, integrazione e rigenerazione dei tessuti è attualmente uno dei più autorevoli e accreditati studiosi nello studio immunostochimico su materiale bioptico e campioni di sangue prelevati da pazienti suscettibili alla malattia parodontale.

Un caloroso benvenuto al Professor Berglundh e a tutti i partecipanti al convegno.

«Welcome Professor Berglundh»

Riabilitazione implanto-protetica bimascellare di un paziente con grave atrofia ossea mediante tecnica di espansione cre-stale associata a carico immediato nell'arcata inferiore e a rialzo di seno mascellare localizzato con approccio crestale

Creste edentule sottili presentano notevoli problematiche alla riabilitazione implanto-protetica per la necessità di adottare tecniche chirurgiche che devono assicurare in uno o più interventi, spesso invasivi, spessori adeguati per un'osteointegrazione predicibile.

Dr. Michele Tagliani & Odt. Ettore Morandini

I casi di marcata atrofia ossea nel mascellare superiore presentano la necessità di intervenire con tecniche di rialzo di seno più o meno esteso. L'espansione crestale è una tecnica chirurgica che consente di raggiungere tale obiettivo in siti altamente sfavorevoli con approccio meno invasivo rispetto ad altre tecniche quali gli innesti ossei. Il rialzo di seno localizzato con approccio crestale con l'introduzione di solo collagene è una tecnica alternativa meno invasiva rispetto quelle convenzionali con approccio laterale.

Diversi autori hanno sottolineato l'efficacia e l'affidabilità del carico immediato in particolare nell'arcata inferiore e nelle ricostruzioni full-arch; **a nostro avviso, ove sia possibile ottenere gli stessi requisiti di stabilità primaria e di inserimento precoce della protesi, il carico immediato può essere applicato anche nella tecnica di espansione crestale, ampliandone così ulteriormente il range di applicabilità.**

Materiali e metodi

La paziente, di anni 62, con anamnesi medica anodina, non fumatrice si è presentata alla mia osservazione per un consulto riguardante la possibilità di una riabilitazione implanto-protetica nelle due arcate edentule.

L'esame clinico metteva in evidenza un'atrofia ossea in entrambi i mascellari particolarmente marcata in senso vestibolo-paratale come visualizzato nelle immagini (Figura 1 e 2).

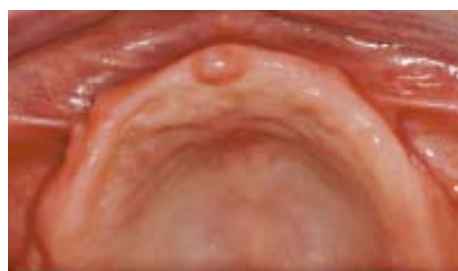


Figura 1

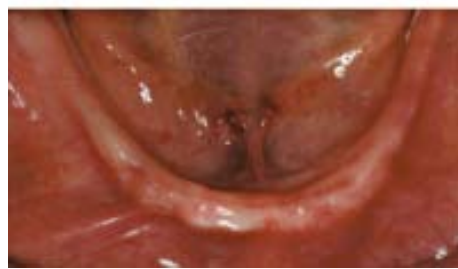

Figura 2

L'esame radiografico, mediante ortopantomografia (OPT) rivela altezza apparentemente sufficiente per richiedere approfondimento strumentale mediante TC dental-scan (Figura 3).

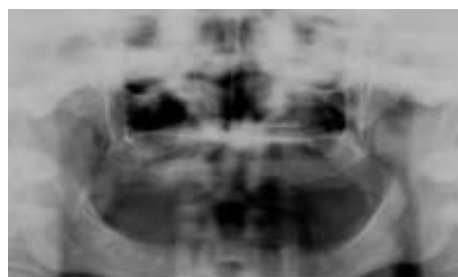

Figura 3

La TC mostrava nel mascellare superiore una marcata atrofia verticale nel settore distale, nonché un significativo deficit in senso vestibolo-palatale nel resto dell'arcata (Figura 4).

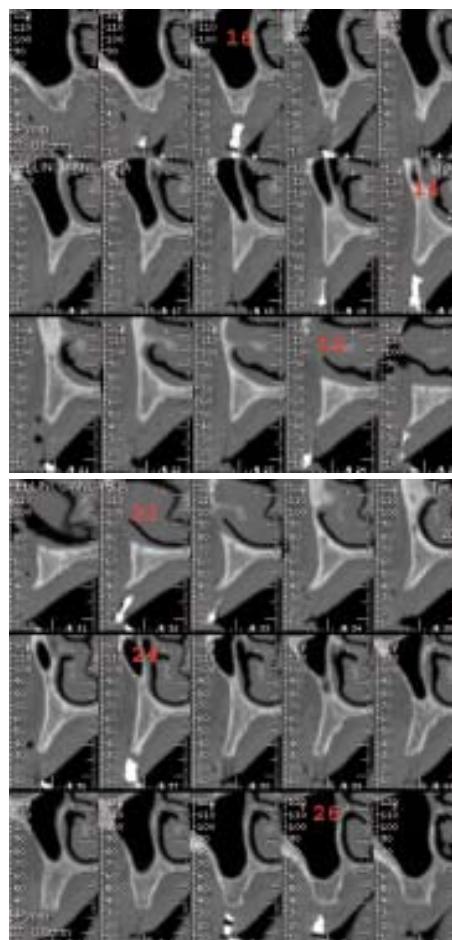


Figura 4

Anche l'analisi delle immagini relative al mascellare inferiore evidenziava analoghe condizioni anche se meno accentuate, in ogni caso inadeguate all'inserimento di impianti con tecnica convenzionale (Figura 5).

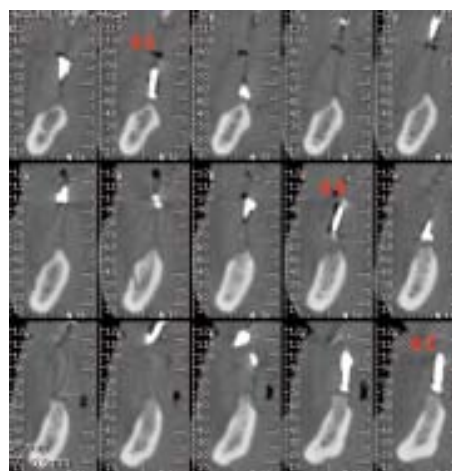


Figura 5

La proposta di trattamento prevedeva una riabilitazione rimovibile preliminare, sostituendo la precedente con l'allestimento di nuove protesi totali realizzate con tecnica Vergnano; le stesse sono state utilizzate altresì come modelli di studio, quali dime radiologiche e chirurgiche (Figura 5, 6 e 7).

Successivamente il piano di trattamento proposto prevedeva l'inserimento di sei impianti nell'arcata superiore con tecniche di espansione ossea crestale e rialzo di seno localizzato, di sette impianti nell'arcata inferiore con la stessa tecnica,

l'applicazione di una riabilitazione protetica fissa provvisoria con carico immediato nell'arcata inferiore e due riabilitazioni protesiche fisse definitive in metallo-ceramica, cementate su monconi individuali fresati.

Dopo il consueto e dettagliato consenso informato la paziente ha deciso di sottoporsi al trattamento proposto.

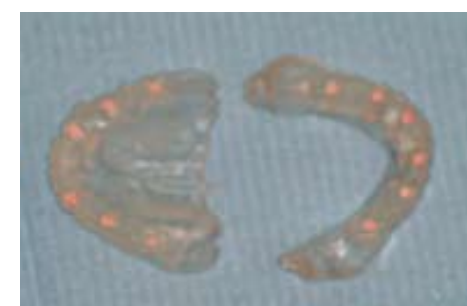
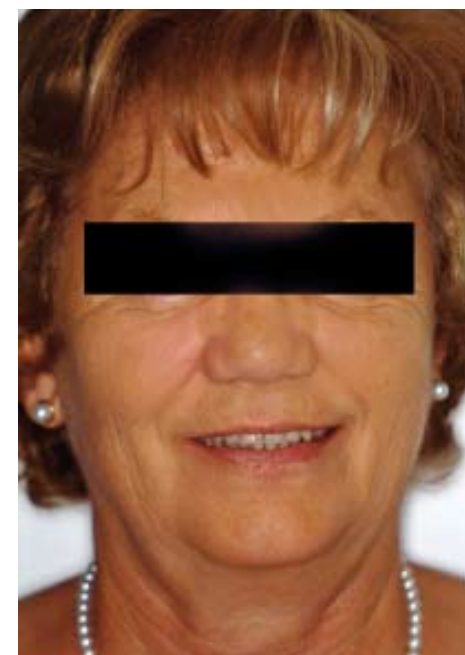

Figura 6

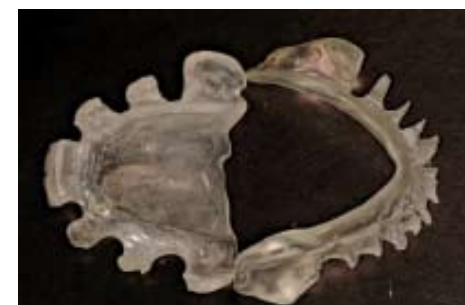

Figura 7

Fase chirurgica

La paziente è stata trattata con sedazione profonda per via endovenosa (Diazepam Valium Roche e Ipnoven) ed anestetico locale (Mepivacaina 0,2% con adrenalina 1:100.000 Scandonest). Fu prescritta terapia antibiotica secondo la seguente posologia: dalla sera precedente all'intervento amoxicillina-ac. clavulanico 1g per 2 volte al dì per cinque giorni (Augmentin). Fu prescritta altresì terapia antinfiammatoria con ketoprofene 80 mg, 2 volte al dì per due giorni (Oki). L'intervento ha preso avvio nell'arcata superiore con lembo a mezzo spessore, mantenendo il periostio e parte di connettivo sui lembi ossei sia a protezione meccanica, sia come fonte di osteo-riparazione, utilizzando una lama beaver n° 64 (Figura 8).

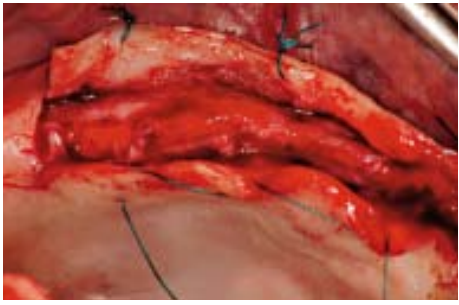

Figura 8

La medesima lama è stata utilizzata per incidere la cresta ossea, che viene in seguito divaricata con l'utilizzo di scalpelli di vario spessore (Figura 9).

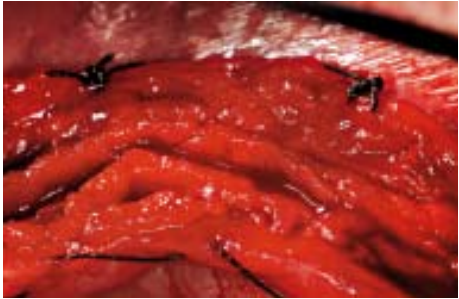

Figura 9

Nell'area dei seni mascellari si esegue una osteotomia con appositi strumenti a punta non tagliente e spostamento del lembo osseo in senso cresto-apicale, introducendo a protezione della membrana e per riempimento collagene equino (Gingistat, Vebas) (Figura 10).

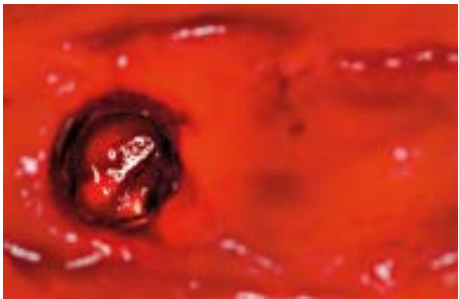


Figura 10

Nell'arcata superiore si inserirono impianti Pilot (Sweden & Martina) (Figura 11 e 12) che per la forma tronco-conica si adattano molto bene a questo tipo di tecnica; con diametro e lunghezze di questi come da seguente schema:

Zona 16 = 6,7 x 13
Zona 14 = 4,7 x 13
Zona 12 = 3,8 x 13
Zona 22 = 3,8 x 13
Zona 24 = 4,7 x 15
Zona 26 = 6,7 x 13

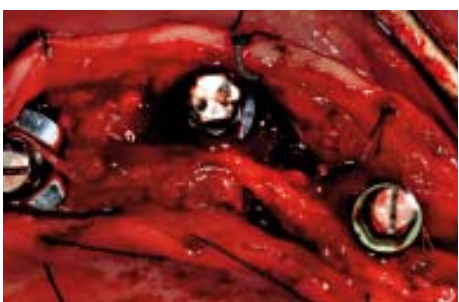

Figura 11

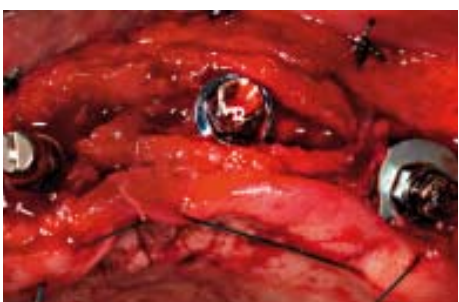

Figura 12

La disposizione e tipologia di impianti è facilmente visualizzabile sia nell'immagine clinica (Figura 13) sia

nell'OPT di controllo nell'immediato post-intervento (Figura 14).

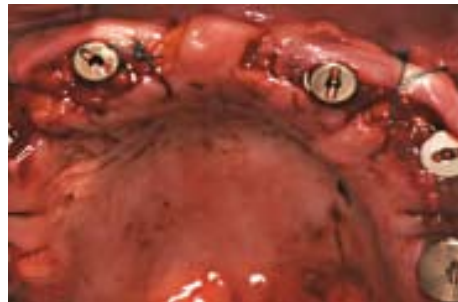

Figura 13

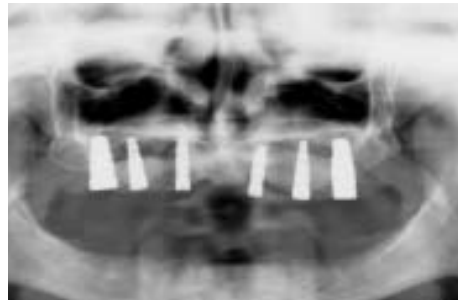


Figura 14

Si applicarono viti di guarigione transmucose B-TMG-BE4 (Figura 13).

Nell'arcata inferiore in presenza di osso di tipo I e II, per l'incisione del lembo osseo venne utilizzato un bisturi piezo-elettrico (Mectron) che consente un approccio meno traumatico per il paziente, più rapido e preciso rispetto all'impiego di scalpelli e martello o seghe alternative (Figura 15).

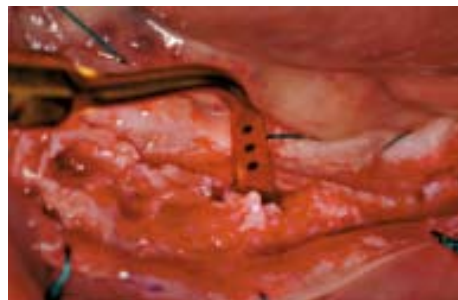


Figura 15

Nel settore distale vennero inseriti impianti Frialit (Apollonia, Fama-Implant) di diametro e lunghezza come segue:

Zona 36 = 4,5 x 8
Zona 46 = 4,5 x 8

Negli altri settori (Figura 16) vennero inseriti impianti Pilot (Sweden & Martina) con i seguenti diametri e lunghezze:

Zona 34 = 4,7 x 13
Zona 33 = 3,8 x 15
Zona 32 = 3,8 x 15
Zona 42 = 3,8 x 15
Zona 44 = 4,7 x 13

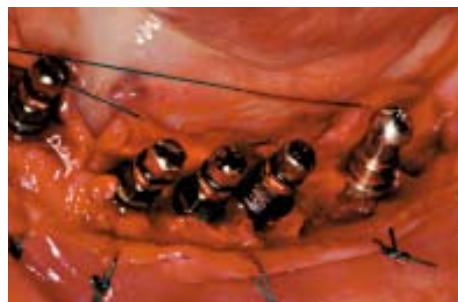

Figura 16

Si suturarono quindi i lembi con tecnica a materasso-orizzontale, posizionandoli apicalmente ed utilizzando filo 5-0 riassorbibile (Resorb, Sweden & Martina) (Figura 13). Nel superiore si utilizzarono invece suture 5-0 in Tevdek II (Genzyme), (Figura 14). La beanza tra i lembi ossei e connettivali venne colmata con introduzione di collagene (Gingistat, Vebas). La paziente viene dimessa in buone condizioni con adeguate istruzioni post-chirurgiche e di igiene orale.

Al controllo, 24 ore dopo l'inserimento, non mostrava edema, ematomi o sintomatologia dolorosa rilevanti. Le

suture nell'arcata superiore vennero rimosse dopo 7 giorni.

Tecniche protesiche

Durante la seduta operatoria, dopo l'inserimento dei sette impianti nell'arcata inferiore, si è provveduto alla presa delle impronte mediante coping tranfert (B-MCF-BE, Sweden & Martina) (Figura 17) previo isolamento del campo chirurgico con diga di gomma.

Si utilizzò un portaimpronte standard e polietere quale materiale da impronta Permadyne (Espe); infine fu registrato il rapporto intermascellare con cera rigida rosa (Beauty-pink-X hard, Moyco Ltd).

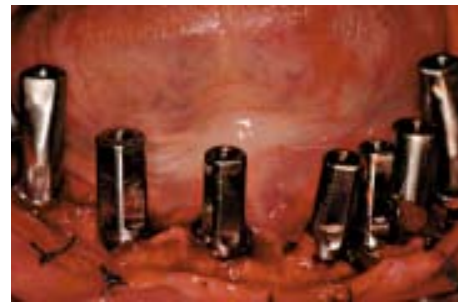

Figura 17

Dopo 24 ore dal laboratorio viene riconsegnata in studio la protesi totale utilizzata dalla paziente, riadattata e trasformata in provvisorio fisso; questo viene fissato agli impianti mediante viti (Figura 18).

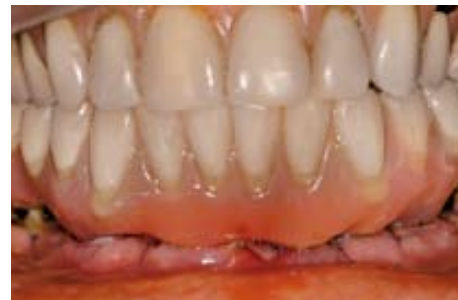

Figura 18

A 15 giorni le mucose si presentano rosee, ben adese e senza segni di infiammazione (Figura 19 e 20).

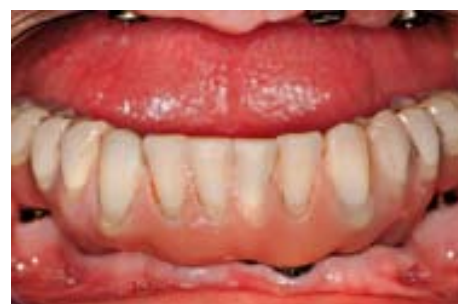

Figura 19

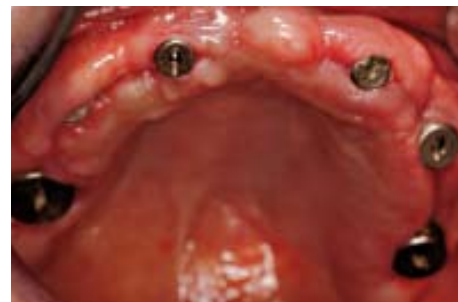

Figura 20

I successivi controlli venivano effettuati ogni tre settimane. Nell'arcata superiore la protesi totale rimovibile era stata scaricata in corrispondenza delle viti trans-mucose e tenuta in sito con paste adesive.

A 60 giorni l'impianto in zona 22 non rispondeva ai requisiti ottimali di valutazione dell'osteointegrazione probabilmente per un modesto pre-contatto con la protesi; veniva quindi rimosso e immediatamente sostituito con un impianto dello stesso diametro, ma di lunghezza superiore ai fini di una migliore stabilità primaria.

A 4 mesi nel superiore si provvedeva all'allestimento di un provvisorio fisso in metallo-resina avvitato ai 5 impianti, ormai integrati, ricondizionandolo continuamente ed accuratamente per ottimizzare la morfologia dei tessuti molli nella zona degli intermedi di ponte. (Figura 21).

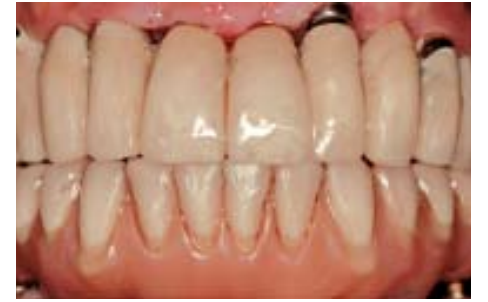

Figura 21

A 6 mesi dalla prima seduta chirurgica e a 4 dal rifacimento dell'impianto non integrato, le creste apparivano stabilizzate e di spessore più che adeguato in senso vestibolo-paratale. Si procedeva quindi alla realizzazione protesica definitiva.

Dopo registrazione con pantografo Denar per il montaggio dei modelli su articolatore a valore individuale (Stuart) (Figura 22) si procedeva alla presa dell'impronta.

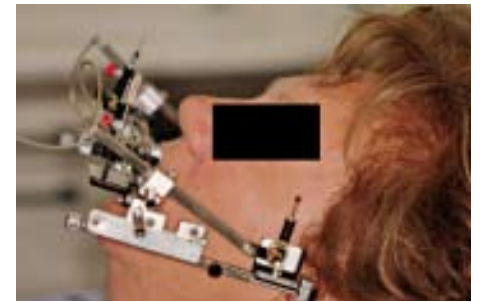


Figura 22

Questa veniva rilevata utilizzando i coping-tranfert B-MFC-BE (Sweden & Martina) (Figura 23), precedentemente prefresati in modo da ridurre l'eventuale disparallelismo e limitare pertanto lo stress meccanico nel momento del disinserimento dell'impronta; il materiale impiegato era un polietere a bassa viscosità (Permadyne, ESPE).

Infine dopo il rilievo dell'inclinazione del piano oclusale con un arco facciale di trasferimento individuale, veniva registrata la relazione inter-mascellare con cera oclusale (Beauty-pink-X hard, Moyco Ltd).

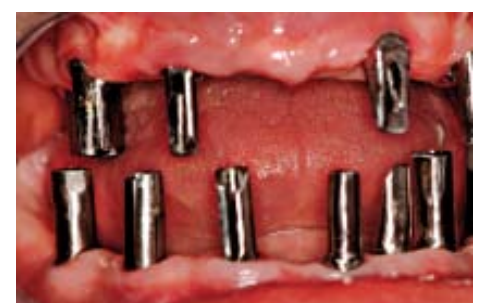

Figura 23

Il laboratorio provvedeva alla colatura del modello, al posizionamento dei coping-tranfert sugli analoghi da laboratorio, alla fresatura individuale dei monconi e alla realizzazione della struttura metallica. Venivano eseguite prova della stessa e contestualmente la prova estetica (Figura 24).

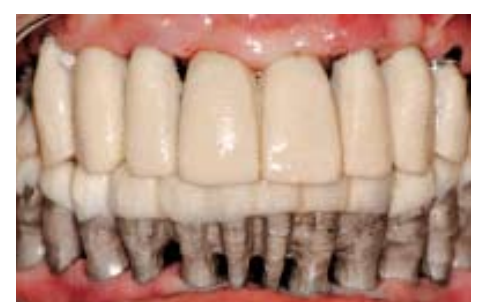

Figura 24

Dopo la prova con la ceramica grezza e l'approvazione della paziente, il manufatto veniva ultimato, cementandolo direttamente sui monconi fresati.

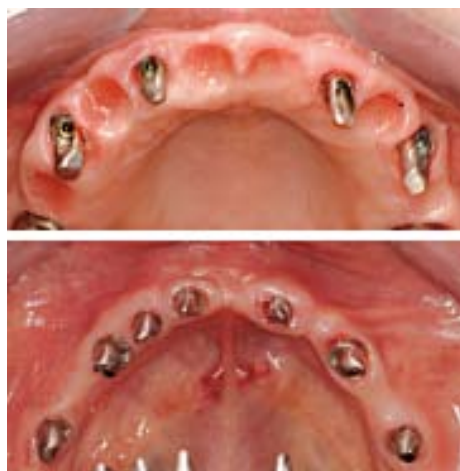

Figura 25
Situazione dei tessuti prima della cementazione delle protesi definitive.

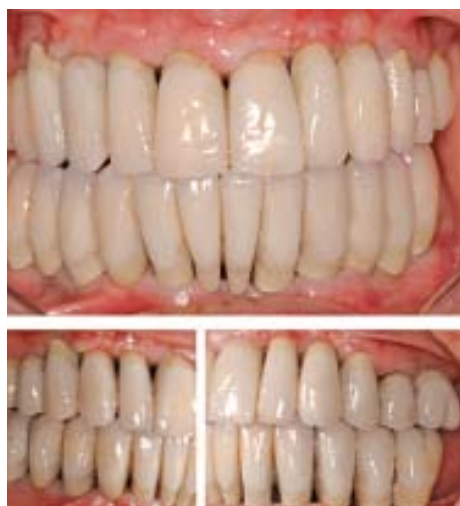

Figura 26
Restauri ultimati e cementati.

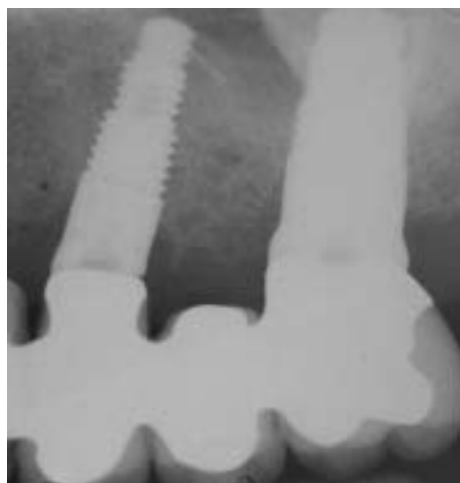

Figura 27
Controllo radiografico di fine lavoro.

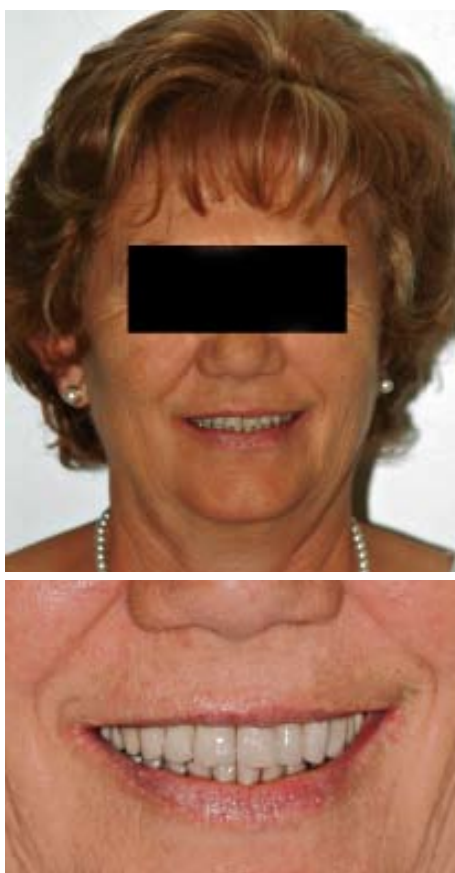

Figura 28 e 29
Il sorriso della paziente e dettaglio dello stesso.

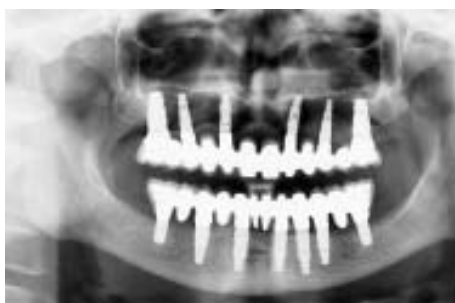

Figura 30
Controllo radiografico a 2 anni.

Discussione

Le tecniche di carico immediato nell'arcata mandibolare edentula, presentano ormai fattori di rischio relativamente contenuti, se tale riabilitazione viene affrontata secondo le linee guida condivise dalla letteratura ed applicate estesamente dai clinici. D'altro canto le tecniche chirurgiche di espansione crestale ed il rialzo del seno mascellare localizzato consentono, a detta dell'autore, di minimizzare il trauma chirurgico, il decorso post-operatorio e di ottenere tempi di guarigione ridotti rispetto ad altre tecniche chirurgiche anche se ad oggi queste sono limitate dall'operatore-dipendenza. Tuttavia in casi come quello presentato, la somma

di più fattori di rischio relativo richiede estrema accuratezza ed attenzione nella fase di pianificazione pre-operatoria, nella programmazione della struttura protesica definitiva e nel suo completamento. Questo lavoro rappresenta una proposta dell'abbinamento della tecnica di espansione crestale con il carico immediato.

Conclusioni

Le tecniche chirurgiche impiegate nella realizzazione di questa riabilitazione totale bimascellare, a giudizio del proponente, consentono la risoluzione implantoprotetica di situazioni anatomiche compromesse altrimenti aggredibili solo mediante tecniche di rigenerazione ossea guidata o innesti ossei o altre procedure chirurgiche più invasive. Quelle proposte sono di impiego sicuro con risultati sovrapponibili in termini prognostici e di prevedibilità e associabili altresì, almeno nell'arcata inferiore al carico immediato.

Bibliografia

1. Adell R, Lekholm U, Grondahl K, Branemark P-I, Lindstrom J, Jacobson M. Reconstruction of severely resorbed edentulous maxillae using osseointegrated fixtures in immediate autogenous bone grafts. *Int J Oral Maxillofac Implants* 1990;5:233-246
2. Scipioni A, Bruschi GB, Calesini G, Bruschi E, De Martino C. Bone regeneration in the edentulous ridge expansion technique: histologic and ultrastructural study of 20 clinical cases. *Int J Periodontics Restorative Dent*. 1999 Jun;19(3):269-77
3. Bruschi GB, Scipioni A, Calesini G, Bruschi E. Localized management of sinus floor with simultaneous implant placement: a clinical report. *Int J Oral Maxillofac Implants*. 1998 Mar-Apr;13(2): 219-26
4. Scipioni A, Bruschi GB, Calesini G. The edentulous ridge expansion technique: a five-year study. *Int J Periodontics Restorative Dent*. 1994 Oct;14(5)
5. Huang Y, Ou Y, Song G. Clinical application of maxillary endosseous implant with edentulous ridge expansion technique. *Qiang Yi Xue Za Zhi*. 2003 Oct;21(5):374-6, 388. Chinese.
6. Summers RB. A new concept in maxillary implant surgery. The osteotome technique. *Compendium* 1994;15:152-158.
7. Vercellotti T. Chirurgia piezoelettrica in impiantologia: rapporto di un caso-Una nuova tecnica piezoelettrica di espansione della cresta. *Int J Periodontics Restorative Dent* 2000;20:39-365.

Dottor Michele TAGLIANI



Maturità classica.

Laurea in Medicina e Chirurgia presso l'Ateneo di Pavia nel 1985 e specialità in odontostomatologia nel 1988 conseguite col massimo dei voti.

Si occupa prevalentemente di parodontologia, protesi ed implantologia dal 1988.

Ha seguito corsi propedeutici Prof. Bartolucci, Dr. Kirsch, Dr. Akerman, Dr. Vizethum, Prof. Kurje, Dr. G. Di Febo.

Segue la scuola dei Dottori Bruschi, Scipioni e Calesini.

Esercita in Pavia e collabora con diversi studi per quanto riguarda l'implantologia.

Come avviene la progettazione di un impianto

Implantologia dentale: un settore in continua crescita e in rapida evoluzione. La sfida oggi per Sweden & Martina, leader del mercato e primo produttore italiano, è quella di sapersi adeguare alle incessanti nuove esigenze legate a protocolli chirurgici sempre più spinti, sempre più finalizzati a consentire riabilitazioni sicure e rapide anche in casi complessi. Abbiamo posto alcune domande ad alcuni Ingegneri membri del team Ricerca & Sviluppo di Sweden & Martina per capire come l'azienda fa fronte a queste esigenze.

1) Cos'è un impianto dentale?

Mi attengo alla definizione che ne dà la norma UNI 1642:2004. Un impianto dentale "è un dispositivo medico progettato per essere collocato chirurgicamente all'interno del, o sull'osso mandibolare o mascellare per fornire resistenza allo spostamento di una protesi dentale".



2) Cosa significa progettare un impianto?

Nell'ambito dell'Implantologia e della ricerca in Sweden & Martina, il bisogno nasce dalla necessità di ripristinare la funzione masticatoria, fonetica e l'estetica nei pazienti, andando incontro alle esigenze in ambito chirurgico e di studio preliminare dei medici dentisti i cui consigli sono diventati, nel corso degli anni, lo stesso "know-how" aziendale. In generale progettare significa creare e nell'ufficio ricerca e sviluppo (R&S) di Sweden & Martina ci occupiamo quindi di accogliere le necessità e le problematiche dei medici per trasformarle in soluzioni non solo commercializzabili ma rispondenti nel modo più innovativo ed adeguato alle aspettative cliniche. Le fasi della progettazione sono strettamente legate allo sviluppo tecnologico del computer e dei software grafici CAD (Computer Aided Design) e FEM (Finite Element Method) per i test strutturali. L'idea passa quindi attraverso il computer che consente velocità nella definizione delle varianti del progetto, ma soprattutto rappresentazioni grafiche 3D dell'idea stessa. L'utilizzo del metodo degli elementi finiti (FEM) consente di "anticipare" eventuali errori progettuali che possono pregiudicare la resistenza meccanica dei nostri sistemi impianto-protetici. Questo metodo consiste nell'applicazione di un sofisticato modello matematico che permette il calcolo e la rappresentazione dello stato tensionale e della distribuzione delle deformazioni indotte in una struttura deformabile, sottoposta a sollecitazioni interne e/o esterne (rappresentazione e semplificazione del campione secondo degli elementi strutturali che possono essere mono, bi e tridimensionali) sia statiche che a fatica (studio regolato dalla UNI EN ISO 14801). Prima di passare alla produzione in serie e commercializzazione di un impianto che pur ha superato i test "teorici" tramite gli elementi finiti, si passa attraverso la produzione di una o più prototipi e preserie che permettano l'esecuzione di test "pratici", prove meccaniche di tipo fisico, prove funzionali, prove sperimentali e cliniche ma anche l'individuazione di eventuali problematiche produttive.

3) La progettazione si esaurisce con il disegno dell'impianto?

Si può intuire che progettare un impianto significa in realtà progettare un sistema, formato di protesi e strumenta-

zione dedicata, di cui l'impianto in effetti altro non è che il cuore. Il materiale principe in implantologia è il Titanio. Le sue principali proprietà biomeccaniche sono: un'elevata biocompatibilità, una notevole resistenza alla corrosione, un basso coefficiente di dilatazione termica e l'assenza di proprietà magnetiche. Tra le proprietà meccanico-fisiche e biologiche si evidenzia un valore del modulo elastico molto simile a quello dell'osso che permette l'assorbimento dei carichi masticatori, trasmessi al tessuto osseo, attraverso la struttura implantare, senza sviluppo di tensioni. Le ulteriori caratteristiche di leggerezza, durezza, robustezza e resistenza alla masticazione permettono un impiego universale di questo metallo per i sistemi implantari e sono fondamentali per il raggiungimento dell'osteointegrazione tramite la quale l'impianto, una volta in sito, si unisce all'osso con cui crea una struttura anche meccanicamente integrata. Il titanio "commercialmente puro" è suddiviso in quattro gradi secondo la standardizzazione ASTM (American Society for Testing and Materials) e la ISO (International Organization for Standardization). Gli impianti Sweden & Martina sono prodotti in Titanio puro Gr.4 (0,30 Fe, 0,35 O₂ secondo ASTM F67 e ISO 5832-2).



I monconi Sweden & Martina sono invece prodotti in Titanio Gr.5 (si tratta di una lega di Titanio Ti6Al4V con il 6% di Alluminio e il 4% di Vanadio secondo la ASTM F136 e la 5832-3) che sfrutta l'aggiunta di leganti per amplificarne le doti meccaniche (si aumenta la resistenza all'usura e alla fatica riducendone il peso specifico). La funzionalità di un impianto è legata inoltre ad una serie di fattori quali la forma dell'impianto stesso e il trattamento superficiale ma per una buona stabilità e durata nel tempo risulta necessario anche lo studio di una procedura chirurgica congruente con la matrice dell'osso nel quale l'impianto va inserito. La strumentazione chirurgica, con particolare riferimento alle frese, deve quindi assecondare la geometria dell'impianto e le necessità operative del medico. L'acciaio con cui Sweden & Martina produce gli strumenti chirurgici è denominato 1.4197, ed è caratterizzato da un'elevatissima resistenza alla corrosione con particolare riferimento ai processi di pulizia e di decontaminazione. Gli impianti dentali S&M sono disponibili con diverse forme, sia per quanto riguarda il "corpo" dell'impianto (cilindrico, conico, ...), sia per quanto riguarda la geometria dei filetti, delle spire e delle tacche apicali, il cui studio e perfezionamento consente agli impianti di penetrare con facilità nella matrice dell'osso ed ancorarsi ad esso. Non esiste un impianto "migliore", ma il più "adatto" in


riferimento alle condizioni cogenti. Che si tratti di "esagono esterno", di "esagono interno", di una geometria conica o ancora di un doppio ottagono, Sweden & Martina produce i suoi impianti con connessioni, tra impianto e pilastro protesico, caratterizzate da precisione meccanica micrometrica (1 $\mu\text{m} = 10^{-3}$ mm). Niente è lasciato al caso, nemmeno la forma dei pilastri, che sono sviluppati in collaborazione con noti protesisti e odontotecnici.

4) Quale è l'importanza delle norme nella progettazione di un impianto?

Un prodotto non può essere testato ed immesso nel mercato se privo della marcatura CE. Questo è un simbolo con cui si attesta la conformità alla Direttiva Comunitaria necessaria per la commercializzazione del prodotto nel mercato unico europeo. Lo scopo della direttiva è di tutelare i cittadini da apparecchi insicuri e da elementi, o condizioni d'uso, che possano rendere incerta l'applicazione del dispositivo medico. Di conseguenza la progettazione deve essere condotta in maniera tale che tutti i prodotti, i materiali e gli accessori ottengano la marcatura CE a riprova della loro conformità alla Direttiva 93/42 CEE. L'ottenimento della certificazione e di tutti i requisiti di funzionalità, resistenza, producibilità e conformità fanno sì che un prodotto passi dallo stato di prototipo a quello produttivo.

5) Qual'è l'importanza delle superfici nel progetto di un impianto?

Sulle superfici e sui rivestimenti dei sistemi implantari esiste un'incredibile quantità di studi volti a capire come aumentare o accelerare il processo di osteointegrazione. Un parametro importante che si valuta tramite prove sperimentali in animale è il BIC (Bone Implant Contact); questo valore indica a livello "istologico" la quantità di superficie di contatto tra impianto e osso e di conseguenza fornisce un parametro relativo alla "capacità" e alla "tendenza" dell'impianto ad osteointegrarsi. Ma non ci si può limitare alla sola valutazione del BIC: esistono infatti tante variabili che determinano il successo o l'insuccesso di un impianto, e sono legate alla qualità dell'osso, all'anamnesi dei pazienti, alle procedure chirurgiche utilizzate, non ultimo il diverso torque di inserimento e la stabilità primaria di un impianto. Di conseguenza, oltre alle necessarie prove sperimentali per valutare le capacità e i tempi di osteointegrazione delle diverse superfici implantari, sono



importantissime per noi le evidenze cliniche, che ci aiutano nel giudicare gli esiti "in vivo" dei processi di guarigione, anche in ottemperanza a un concetto di "evidence based dentistry" (EBD). Sono

infatti principalmente gli esiti clinici che ci guidano nelle diverse scelte. Da anni ormai Sweden & Martina collabora con centri di ricerca e università internazionali per tutte le verifiche e gli approfondimenti relativi a queste esigenze: in questo momento sono in corso 23 diversi protocolli di ricerca sperimentale o clinica, che continueranno a fornirci indicazioni e risultati utili all'evoluzione dei prodotti, delle superfici e dei protocolli. Rispetto in particolare all'evoluzione delle superfici implantari, oltre allo studio e all'ottimizzazione di tecniche di addizione (ad esempio HRPS, High Roughness Plasma Spray) e di sottrazione (sabbatura e mordenzatura con acidi minerali), stiamo conducendo diversi studi in relazione a superfici "aggregate" a materiali di sintesi in grado, teoricamente, di accelerare notevolmente la velocità di integrazione degli impianti dentali. Il percorso a questo riguardo è ancora lungo, ma sicuramente gli anni a venire ci presentano notevoli prospettive interessanti.



6) Quale è in conclusione la vostra "missione"?

Disponiamo delle attrezzature più evolute e più aggiornate che ci aiutano in questa professione. Il nostro Dipartimento di Ricerca e Sviluppo è fornito, fra il resto, di un moderno Microscopio a Scansione Elettronica (SEM) per le caratterizzazioni morfologiche delle superfici, associato ad una microanalisi EDX con detector in silicio che permette invece una precisa identificazione di tutti gli elementi chimici presenti sugli strati più superficiali (con profondità di analisi che solitamente variano tra 1 e 5 μm). Queste attrezzature vengono costantemente utilizzate per la valutazione delle micro morfologie di superfici e per le caratterizzazioni dei materiali impiegati. Disponiamo di macchine dedicate alla realizzazione di prototipi che ci consentono di mettere in pratica i progetti più innovativi, usiamo i più sofisticati metodi di controllo e disponiamo del software di progettazione più evoluto. Questo continuo investimento di risorse nell'attività di ricerca ci ha permesso di proporre sul mercato prodotti sempre più innovativi e all'avanguardia e sempre più performanti. Non sempre, però, quello che viene progettato è poi perseguibile a livello industriale o commerciale. E capita anche talvolta che ciò che viene realizzato non rispecchi poi le aspettative del mercato. Non dobbiamo però mai dimenticare che anche in questi casi la ricerca produce un valore aggiunto fatto di esperienza e conoscenza. Dalle considerazioni fatte sin qui possiamo sicuramente affermare che la nostra missione è una continua ricerca tecnologica del giusto compromesso fra esigenze cliniche, risultati sperimentali, evoluzione industriale e possibilità produttive.

Le tecnologie CadCam d'ultima generazione. Il sistema Echo

Negli ultimi anni l'odontoiatria è stata caratterizzata da una sempre più ampia diffusione dei restauri privi di supporto metallico.

Dr. Maurizio Grande & Odt. Carlo Baroncini

L'evoluzione merceologica delle ceramiche dentali, associata ad una sempre più pressante richiesta di estetica da parte dei pazienti, ha contribuito a far sì che le ceramiche integrali divenissero il restauro di prima scelta nel ripristino morfo-funzionale dei quadranti anteriori.

L'introduzione del disilicato di litio sul mercato ha altresì ampliato le indicazioni delle metodiche metal free permettendo l'esecuzione di piccoli ponti limitati però alla mancanza di un singolo elemento nei quadranti anteriori e latero-posteriori con estensione massima al secondo premolare.

L'avvento dei sistemi CadCam e la diffusione dell'ossido di zirconio ha consentito di estendere enormemente il concetto del metal free. Arrivando quasi alla possibilità di soppiantare completamente la tradizionale metallo ceramica.

In questo momento le nuove metodiche proposte dall'industria per la lavorazione dello zirconio ne permettono un affidabile impiego nella produzione di corone singole e travate protesiche con uno o due elementi mancanti in grado di essere impiegate sia nei settori posteriori che anteriori.

Merceologia dello zirconio

Chimicamente lo zirconio è un metallo e il suo ossido più importante è l'ossido di zirconio (ZrO₂). Il colore completamente bianco di quest'ossido e le tecniche con cui viene lavorato in campo odontoiatrico lo fanno tuttavia accomunare anche se impropriamente alle ceramiche dentali. L'ossido di zirconio già diffusamente impiegato nell'industria aerospaziale viene utilizzato con successo in ortopedia dagli anni '70 per la realizzazione di protesi d'anca. In tutto il mondo sono state documentate sinora oltre 400.000 applicazioni in questo campo con un follow-up di circa 30 anni.

In odontoiatria questo materiale era stato relegato esclusivamente alla produzione di perni radicolari preconfezionati, brackets ortodontici e abutment implantari.

Solo da pochi anni la possibilità di lavorarlo in forma presinterizzata e l'affinamento delle metodologie CadCam hanno permesso un suo diffuso impiego anche nella produzione di ponti e corone.

Da un punto di vista metallurgico l'ossido di zirconio ZrO₂ presente in natura ha una struttura cristallina esagonale ed è comunemente definito baddeleyte, diffusamente impiegato come refrattario per il suo elevato punto di fusione (~3000°C). L'ossido di zirconio ad uso odontoiatrico è stabilizzato con ossido di Ittrio (Y₂O₃, 2-5%), tracce di ossido di Afnio e di ossido di alluminio e silicio, tale composto presenta una struttura policristallina tetragonale estremamente compatta e regolare. La compattezza del reticolo cristallino è alla base delle straordinarie proprietà dimostrate da questo materiale; la resistenza alla flessione dello zirconio è, infatti, superiore a quelle di molti acciai con valori di punta compresi tra 900 e 1200 MPa.

L'eccellente tenacità alla formazione di crepe dimostrata dallo zirconio è riconducibile ad una proprietà definita "rafforzamento di trasformazione". Per la presenza di Ittrio i cristalli di ZrO₂ sono in una fase metastabile, tetragonale, se a questo sistema si fornisce energia (ad esempio applicando una forza o per la diffusione di una microcrepa) i cristalli di ossido di zirconio tetragonali passano in una fase monoclina più stabile a temperatura ambiente determinando altresì un aumento volumetrico localizzato nella zona sollecitata del 3-4% circa.

Tale trasformazione del reticolo cristallino dissipa gran parte dell'energia applicata, impedendo la diffusione di crepe nel materiale, inoltre l'aumento volumetrico localizzato determina delle forze compressive attorno alle microcrepe tali da contrastarne la propagazione o addirittura da determinarne la chiusura. La particolare compattezza e regolarità del reticolo cristallino dell'ossido di zirconio fanno sì che il materiale non sia soggetto né ad assorbire né a rilasciare sostanze se esposto nel cavo orale, tale caratteristica viene comunemente definita "bioinerzia".

I materiali bioinerti non presentano alcun tipo di reazione con le strutture biologiche ed hanno un elevatissimo grado di biocompatibilità.

L'ossido di zirconio non presenta inoltre tracce apprezzabili di radioattività se si considera che per ogni dente sono stati misurati valori medi di circa 0,3 bequerell, che se confrontati con la radioattività emanata da un adulto in perfette condizioni di salute, circa 6.000 bequerell, possono essere definite nulle. Da un punto di vista merceologico lo zirconio si presenta sotto forma di piccoli "mattoncini" grezzi precompattati e parzialmente sinterizzati, che dopo la lavorazione CadCam subiscono la sinterizzazione finale o in forma di grezzi già completamente sinterizzati che dopo la fresatura non subiscono ulteriori lavorazioni.

La principale differenza tra le due forme risiede nel fatto che durante la sinterizzazione finale lo zirconio va incontro ad una contrazione isotropa che ne determina una contrazione volumetrica del 20% circa. Tale modificazione dimensionale viene tuttavia adeguatamente valutata e compensata dal software che gestisce il fresatore per ottenere un pezzo finale con un eccellente grado di precisione marginale e di fedeltà dimensionale.

Impiego clinico dei manufatti in zirconio

Le eccezionali proprietà meccaniche presentate dall'ossido di zirconio ne permettono un sicuro impiego nella realizzazioni di sottostrutture portanti per elementi singoli e ponti in ceramica. L'elevata resistenza alla flessione e la notevole tenacità lo rendono infatti idoneo ad essere impiegato anche in travate protesiche nei settori posteriori, con una massima estensione del ponte sino a 38 mm, pur mantenendo diametri contenuti a livello dei connettori. Tutto ciò va a favore di una maggiore estetica per la possibilità di avere spessori adeguati di ceramica e permette una preparazione

meno invasiva.

La notevole resistenza delle corone e dei ponti in zirconio permette di effettuare tutte le prove preliminari che vengono classicamente eseguite con i manufatti in metallo ceramica e che sono solitamente controindicate nei restauri metal free. In particolare è possibile provare le strutture per verificarne il fit e la precisione marginale (mediante Fit Checker, PSI ecc.), verificare l'occlusione prima della cementazione e permette altresì di cementare provvisoriamente il manufatto.

Le tecniche di cementazione consigliate per questo materiale sono poi molteplici e vanno dall'uso dei tradizionali cementi al fosfato di zinco e vetro-ionomerici per finire alle più recenti cementazioni adesive con cementi compositi. Il colore bianco traslucido dello zirconio, modificabile con appositi stains o infiltrazioni di coloranti, permette un'estetica decisamente superiore alle tradizionali corone metallo ceramica soprattutto in corrispondenza del margine cervicale.

Tuttavia in spessori elevati le cappette in ossido di zirconio tendono a presentare una certa opacità che se trascurabile nelle riabilitazioni condotte sui posteriori, deve essere debitamente considerata nei quadranti anteriori.

Da un punto di vista clinico l'adozione di un restauro in zirconio sia su elemento singolo che su ponti a tre o quattro elementi non prevede particolari modifiche nella tecnica operativa rispetto alle tradizionali indicazioni per la metallo ceramica.

La riduzione oclusale deve essere compresa tra 1 e 1,5 mm considerando una preparazione leggermente più profonda nella zona dei connettori e in corrispondenza di cuspidi e fosse di stampo. La forma del margine di finitura deve essere preferibilmente un chamfert o una spalla arrotondata con una profondità minima di 0,5 mm con un'inclinazione di 3-4° delle pareti assiali. Considerando l'assenza del bordino metallico è possibile posizionare il margine in sede sopra o paramarginale senza necessità di entrare nel solco gengivale; ciò oltre a permettere un maggior rispetto del parodonto marginale rende particolarmente agevole il rilevamento dell'impronta e la cementazione del restauro.

Caso clinico

La paziente C.P. giovane donna di 44 aa si presenta alla nostra osservazione lamentando un'insoddisfacente estetica del sorriso (Figura 1).

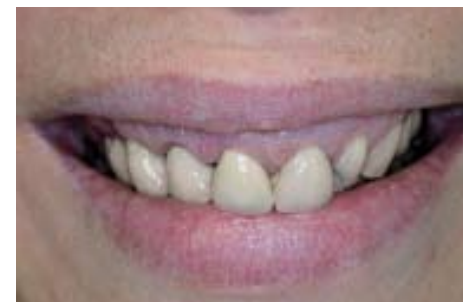

Figura 1

La paziente lamenta anche segni di iniziale disfunzione temporo mandibolare sotto forma di forte affaticamento alla masticazione.

Un'attenta osservazione evidenzia un

morso molto profondo in una paziente in seconda classe, l'analisi del sorriso presenta un incongruo rapporto tra la gengiva esposta e la lunghezza dei denti con presenza di un antiestetico gummy smile (Figura 2).

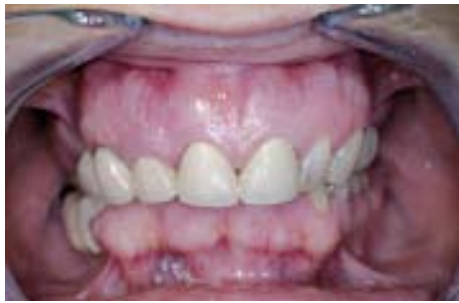

Figura 2

I restauri ceramici erano insoddisfacenti sia per forma e colore sia per i rapporti con il parodonto marginale che evidenziava chiari segni di sofferenza. La componente funzionale era altresì fortemente deficitaria per il collasso della dimensione verticale che aveva determinato una chiusura del morso e sul lato destro era anche presente un ampio spazio interocclusale nella posizione di massima intercuspidação. Dopo aver effettuato la preparazione iniziale con trattamento parodontale completo sono stati sottoposti a terapia canalare e sbiancamento interno gli elementi già precedentemente devitalizzati (Figura 3).

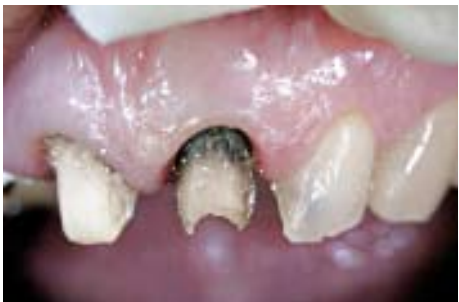

Figura 3

Un rialzo della dimensione verticale è stato effettuato per aprire il morso e ottenere un miglior rapporto estetico tra il terzo medio e il terzo inferiore del volto. Un provvisorio diagnostico in resina è stato posizionato e tenuto in sede per un anno per valutare l'influenza di questo aumento della dimensione verticale sulla funzionalità masticatoria della paziente. In zona 35 e 36 dopo le estrazioni degli elementi fortemente compromessi si è provveduto al posizionamento di due impianti. Lo studio estetico condotto sui provvisori ha evidenziato la necessità di una leggera gengivectomia nel settore

frontale inferiore allo scopo di ottenere una lunghezza ottimale della corona clinica da restaurare. Per far fronte alle notevoli esigenze estetiche si è deciso di utilizzare corone singole e ponti in zirconio (Echo) e ceramica (Ivoclar), un ponte in zirconio (Echo) e ceramica (Ivoclar) è stato anche eseguito sugli impianti posizionati in zona 35 - 37 (Figure 4 e 4 bis).

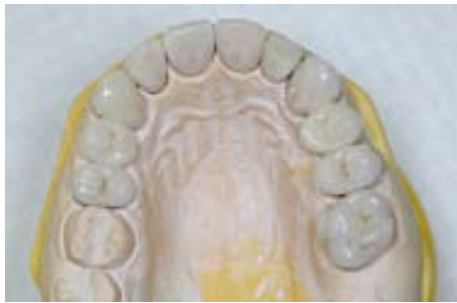

Figura 4

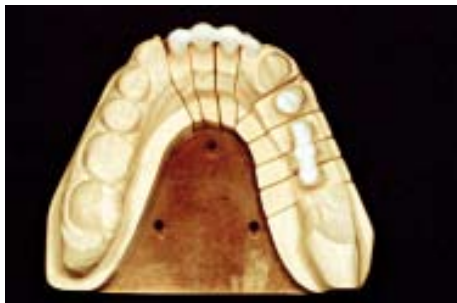

Figura 4 bis

L'originario ponte eseguito su 32-31-41-42 presentava il 42 in estensione, tale soluzione protesica pur se non sempre condivisa nella nostra filosofia di studio è stata riprodotta con un ponte in zirconio (Echo) e ceramica (Ivoclar) per evitare di sottoporre il 43 ad un inutile sacrificio di sostanza dentaria sana.

Il risultato finale evidenzia un ottimo adattamento marginale dei restauri; l'assoluta assenza di sintomi infiammatori del parodonto marginale costituisce la prova tangibile dell'ottimo livello di biocompatibilità dei restauri eseguiti (Figura 5).

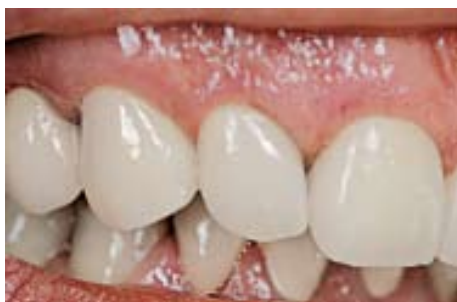

Figura 5

L'aumento della dimensione verticale ha notevolmente migliorato l'estetica del

profilo e ha regolarizzato i rapporti di proporzionalità tra il terzo medio e il terzo inferiore del viso (Figura 6).

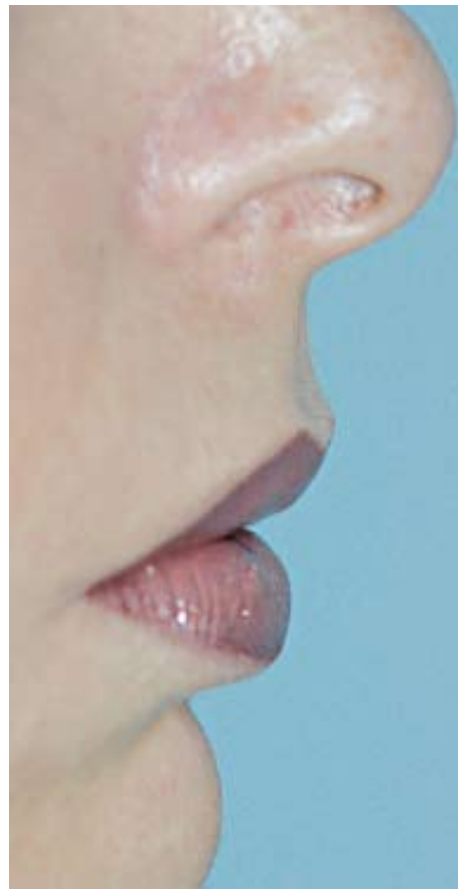

Figura 6

L'apertura del morso e il ripristino delle corrette dimensioni e proporzioni dei denti hanno in parte corretto il notevole gummy smile iniziale permettendo una più naturale esposizione dei denti superiori e inferiori durante il sorriso (Figura 7).

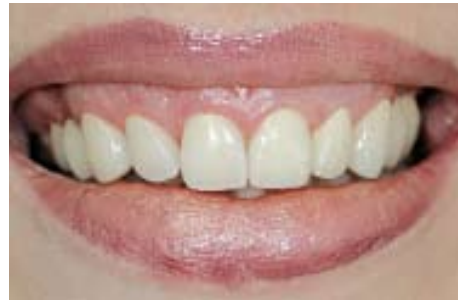

Figura 7

Conclusioni

La pianificazione estetica preliminare ci ha guidato verso un piano di trattamento combinato chirurgico protesico conservativo gnatologico. L'aumento della dimensione verticale ha permesso di ottenere l'apertura del morso e ha altresì favorito un miglioramento del gummy smile.

Tutto ciò associato al ripristino delle corrette proporzioni dimensionali degli incisivi superiori e inferiori a mezzo di corone in zirconio (Echo) e ceramica (Ivoclar) ci ha permesso la naturalezza di un sorriso giovanile (Figure 8 e 8 bis).

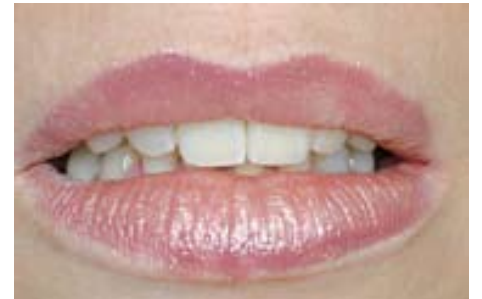

Figura 8

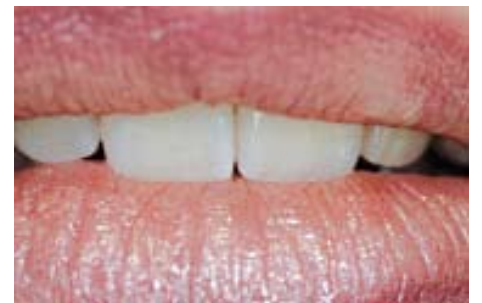

Figura 8 bis

La risposta del parodonto marginale al posizionamento dei restauri è risultata eccellente sia per qualità che per quantità di gengiva cheratinizzata con totale assenza di processi infiammatori. Il trattamento combinato multidisciplinare approntato ha permesso di risolvere la forte richiesta di estetica della giovane paziente, la luminosità e naturalezza del nuovo sorriso le hanno permesso di affrontare le relazioni interpersonali e lavorative senza un problema che riteneva invalidante.

Conclusioni finali

Le nuove metodiche CadCam (Echo) permettono un uso affidabile dell'ossido di zirconio quale valido sostituto delle tradizionali metallo ceramiche in un'odontoiatria sempre più indirizzata verso il metal free.

Uno tra i maggiori vantaggi di questa metodica è che essa non richiede nessun tipo d'apprendimento particolare. Infatti la struttura in zirconio può essere considerata alla stessa stregua della tradizionale struttura in metallo dalla quale differisce enormemente in quanto a caratteristiche meccaniche, estetiche e costruttive ma dalla quale trae spunto e ispirazione in quanto a concezioni costruttive.

Odt. Carlo BARONCINI



biografia

Socio A.N.T.O. e docente di corsi di aggiornamento sulle metallo ceramiche.

Socio fondatore del G.O.I. (Gruppo odontoiatrico implantotecnico).

Fonda con l'amico Giovanni Lombardi l'Oral Art Dental Studios.

Docente nel corso degli anni di diversi corsi

per scuole e per Università.

2006 Co-relatore nel corso di aggiornamento in protesi fissa per il cenacolo odontoiatrico C. Baroncini-G. Bonifacio-G. Narducci-E. Steger.

2006 Pubblicazione Poster al Collegio dei Docenti di Odontoiatria su: "Analisi dell'ossido di zirconio".

2007 Docente al corso Universitario "Formazione professionale e tecnologie protesiche di laboratorio" (Università degli Studi di Roma "La Sapienza").

2008 Docente al corso Universitario "Formazione professionale e tecnologie protesiche di laboratorio" (Università degli Studi di Roma "La Sapienza").

2008 Docente al corso Universitario "Formazione professionale e tecnologie protesiche di laboratorio" (Università degli Studi di Chieti "G. D'Annunzio").

2008 Collaboratore di Sweden & Martina per il sistema Echo CadCam.

Dr. Maurizio GRANDE



biografia

Nasce professionalmente come odontotecnico per poi completare gli studi universitari laureandosi con lode presso l'Università di Roma "Tor Vergata".

Perfezionato in "Protesi Estetica Adesiva" presso l'Università degli studi di Siena dove ha altresì conseguito il Master in "Protesi e Materiali Protesici".

Ha approfondito la formazione scientifica collaborando con l'Università di Siena e con l'Università "Tor Vergata" dove ha contribuito a sviluppare ed ha coordinato numerosi progetti di ricerca.

Perfezionato in implantoprotesi presso l'ospedale "S. Camillo Forlanini".

Autore di numerose pubblicazioni su riviste nazionali e internazionali; relatore a numerosi congressi; relatore a corsi di aggiornamento professionale.

Nel 2004 ha ricevuto il premio della giuria dell'11° Congresso Nazionale del Collegio dei Docenti di Odontoiatria per la migliore ricerca originale della sezione materiali dentali.

Dal 1996 ad oggi svolge la libera professione in Roma.



Un numero sempre maggiore di pazienti desidera migliorare la propria protesi ed ottenere un sorriso perfetto con una trasformazione completa che dona sicurezza e benessere.

I recenti miglioramenti tecnologici hanno reso possibile l'utilizzo di innovativi sistemi Cad (modellazione assistita computerizzata, in inglese Computer Aided Design) Cam (produzione assistita computerizzata, in inglese Computer Aided Manufacturing) per la realizzazione di elementi dentali protesici.

Attraverso la tecnologia CadCam ed unitamente all'utilizzo di materiali avanzatissimi come l'ossido di zirconio, già utilizzato in altre branche della medicina, il sistema Echo di Sweden & Martina permette di realizzare restauri completamente in ceramica, privi di metallo, alla ricerca della perfezione estetica. L'ossido di zirconio garantisce la massima biocompatibilità con i tessuti dentali mantenendo elevate resistenza e durata nel tempo.

Un elemento prodotto con la sistematica Echo permette il passaggio della luce al suo interno per la realizzazione di restauri luminosi e traslucenti. All'interno di questo settore in continua evoluzione, il sistema CadCam Echo diventa uno strumento utile per odontoiatri e laboratori odontotecnici in quanto riesce a garantire una qualità dei manufatti costante nel tempo migliorando i risultati clinici e l'immagine dei professionisti coinvolti.

Sweden & Martina, da molti anni punto di riferimento per il mercato dentale italiano, ha messo a punto attraverso la sinergia con i più avanzati poli scientifici nazionali ed internazionali una sistematica in grado di ottenere i migliori risultati estetici in modo estremamente semplice, rapido ed economico grazie alla combinazione di procedure di produzione industriale e di soluzioni estetiche versatili e personalizzate.

Il centro produttivo Echo è integrato al Medical Bioengineering and Production Building, sede dello stabilimento di produzione dei sistemi implantologici Sweden & Martina. All'interno dello stabilimento vi sono le più avanzate strutture tecniche e produttive

oggi disponibili a livello mondiale nella produzione di elementi dentali protesici.

La produzione centralizzata ottenuta con macchine industriali di certificata affidabilità, costantemente al lavoro, assicura una precisione micrometrica del manufatto sulla base della richiesta dell'operatore Echo (laboratorio autorizzato o ScanCenter Sweden & Martina) unitamente ad una migliore produttività e redditività (nessun investimento in macchine di produzione necessario per i laboratori odontotecnici).

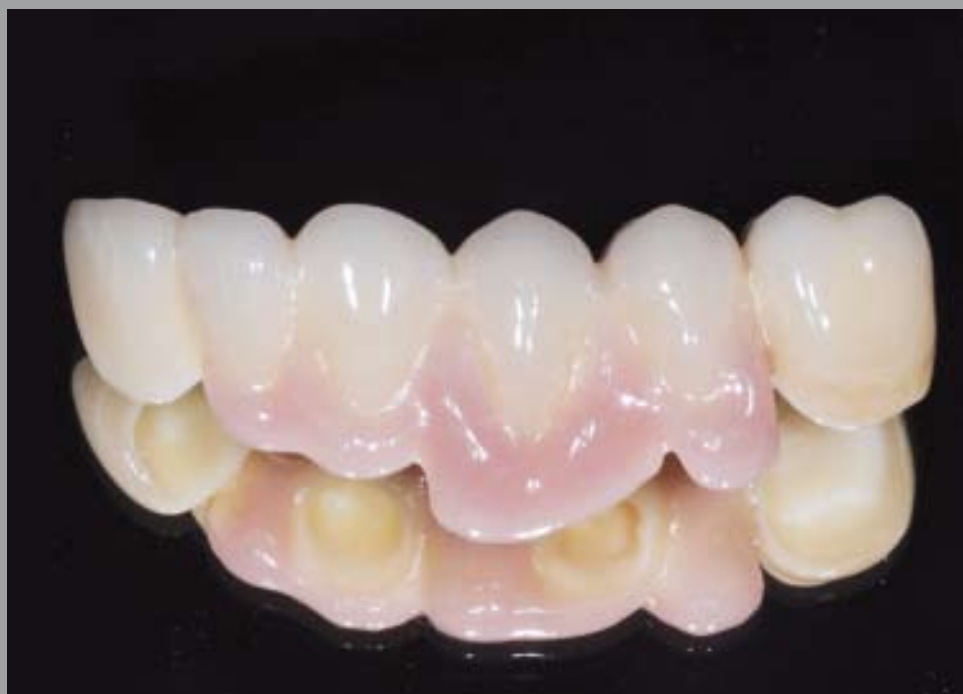La procedura di preparazione dei modelli si apprende immediatamente, supportata da linee guida fornite dai nostri specialisti di settore. La procedura di cementazione è identica a quella utilizzata per le protesi in metallo ceramica.

Oltre agli elementi dentali e strutture a ponte in ossido di zirconio (prodotte per sottrazione con macchine industriali a 5 assi) e lega di cromo cobalto (laser sinterizzazione), Echo è uno dei pochi sistemi CadCam in grado di realizzare monconi individuali in bio titanio e, dove l'anatomia lo consenta, in ossido di zirconio per ottenere il massimo risultato estetico e funzionale in ogni situazione clinica. Questa gamma completa l'offerta di soluzioni implantoprotesiche di Sweden & Martina, affiancandosi al programma di pilastri e componenti preformate già disponibili per i propri sistemi implantari. Sono evidenti immediati vantaggi che gli odontoiatri possono veicolare ai propri pazienti come la minor invasività, mediante il perfetto adattamento ai tessuti, la massima personalizzazione della struttura per un risultato estetico ottimale, la riduzione dei tempi delle sedute e una totale biocompatibilità, poichè i prodotti Echo sono analergici. In aggiunta a queste caratteristiche le protesi implantari in ossido di zirconio permettono di realizzare un restauro completamente privo di metallo.

Attraverso la sistematica si possono visualizzare, durante la fase di progettazione, tutti i dettagli disponibili in laboratorio (ceratura diagnostica, profilo del condizionamento delle mucose ecc.) migliorando la comunicazione tra laboratorio ed odontoiatra che ha la possibilità di controllare i particolari del lavoro prima della fase di produzione.

Ci sono tanti motivi per sorridere, adesso con Echo c'è una ragione in più.

Le impressioni di un partecipante: Odt. Aristide Vigorelli (Pavia)



Negli ultimi anni le metodiche CadCam sono diventate sempre più importanti nella pratica quotidiana clinica ed odontotecnica.

Rilevante è approfondire la conoscenza in materia.

Sono un utilizzatore del nuovo sistema digitale CadCam Echo ed ho avuto la possibilità di partecipare all'ECHO ADVANCED ACADEMY organizzato dall'azienda Sweden & Martina nella loro sede di Due Carrare (PD). Ho trovato interessante ed entusiasmante questo tipo di approccio.

Queste giornate diventano un'occasione irripetibile per noi odontotecnici dove ci si può confrontare con colleghi che puntualmente arrivano da tutta Italia ed espongono le loro opinioni ed esperien-

ze maturate con il sistema ECHO nelle diverse realtà lavorative. Oltre a queste esperienze ho potuto ascoltare gli stimati colleghi che espongono casi reali legati alla sistematica CadCam ECHO, contribuendo così ad arricchire la mia conoscenza verso questa nuova tecnologia.

Nell'ultimo incontro del 15 maggio 2008 ingegneri e collaboratori di Sweden & Martina ci hanno mostrato le nuove frontiere di questo sistema come, per esempio, la possibilità di progettare abutments in titanio su diversi tipi di piattaforme Sweden & Martina, mettendoci a conoscenza delle modalità per costruire un manufatto individuale.

Spero che gli incontri di questa Accademia, che sono, a mio parere, determinanti, continuino a darci periodicamente nuovi stimoli, nuovo entusiasmo e nuovi confronti.

Dispositivo ortodontico preformato: OCCLUS-o-GUIDE

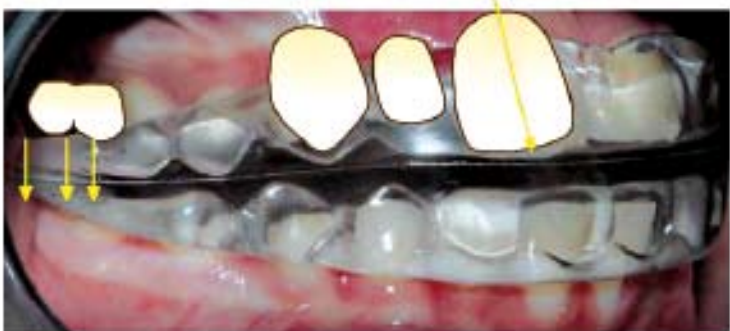Grillo Elena, Pasciuti Enzo, Signorelli Elena, Briguglio Enrico, Damiano Consuelo, Dickers Christian, Dominici Aldo, Giannini Lucia, Luini Gianluca, Periti Giulia, Rossi Silvye, Russo Elisa, Tronca Sara, Farronato Giampietro.

L'OCCLUS-o-GUIDE è un dispositivo elastodontico preformato costruito secondo un morso di costruzione testa a testa e da nicchie specifiche per gli elementi dentali con l'obiettivo di guidarne l'eruzione secondo una forma d'arcata ideale.

In seguito al suo utilizzo, in determinati casi clinici, ha permesso di raggiungere dei risultati del tutto assimilabili al trattamento ortodontico standard semplificandolo notevolmente.

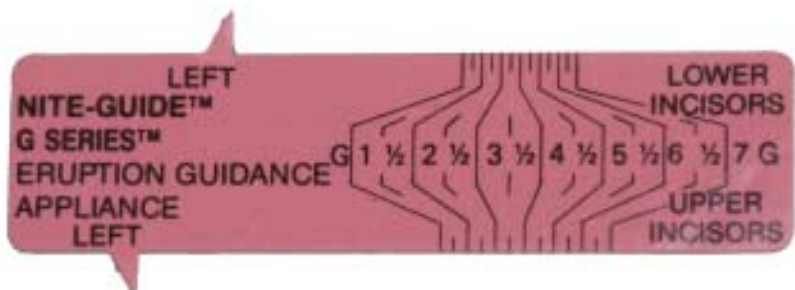Agisce come attivatore stimolando la crescita mandibolare ed inibendo quella mascellare poiché è costruito mantenendo la posizione mandibolare in avanzamento, con gli incisivi superiori ed inferiori con un rapporto in testa a testa e crea un cambiamento permanente dello scheletro nell'overjet orizzontale.

Fornisce ai denti anteriori forze depressive e, contemporaneamente, incoraggia gli elementi posteriori ad erompere nella loro posizione verticale ottimale. E' necessario, però intervenire nel momento in cui stanno erompendo, prima che le fibre parodontali stabilizzino il definitivo livello verticale degli elementi posteriori.



È, inoltre un regolatore miofunzionale che tende a riequilibrare correttamente le forze muscolari: riabilita la postura della lingua, rieduca la deglutizione atipica e stimola una corretta respirazione.

OCCLUS-o-GUIDE può essere utilizzato per trattare alcune forme disgnatiche e malocclusive a qualsiasi età, compresa quella adulta. Trova indicazione in età precoce nel trattamento di overbite di vario grado, overjet fino a 10 mm, affollamento precoce incisivi inferiori, eruzione linguale o rotazioni degli incisivi permanenti sia dell'arcata superiore che inferiore, diastemi interincisivi, intercettamento di malocclusioni di seconda classe, intercettamento di abitudini viziate, alcuni casi di cross bite dentale. Per quanto concerne invece, il trattamento di pazienti di età adulta, l'OCCLUS-o-GUIDE permette la risoluzione di lievi disallineamenti dentali, risolve quadri di lievi overjet e overbite e lievi incoordinazioni delle linee mediane. La scelta del dispositivo avviene attraverso l'utilizzo di un righellino.

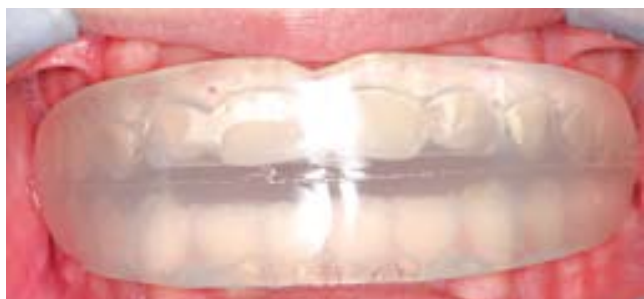

Su tale misuratore sono riportate la scala per l'arcata superiore e quella per l'arcata inferiore. Se si utilizza la scala per l'arcata superiore, la linguetta del righellino va posta in corrispondenza della parete distale dell'incisivo laterale di sinistra, ripiegato lungo i bordi incisali e la misura va letta a livello della superficie distale dell'incisivo laterale di destra. Idem per l'arcata inferiore.

Secondo Bergersen e Manzini, è possibile scegliere il dispositivo misurando soltanto una delle due arcate, solitamente la più espansa ed allineata. Nella nostra pratica clinica i dispositivi sono stati scelti talvolta seguendo questo principio ma spesso misurando entrambe le arcate e scegliendo una misura intermedia tra le due rilevate. La misura corretta del dispositivo deve adattarsi perfettamente agli elementi dentali qualora non vi siano presenti spaziature o affollamenti. In presenza di diastemi è consigliata una misura inferiore a quella rilevata, in caso di affollamento, al contrario una superiore. Ogni mezza misura varia di 1,5 mm per l'arcata superiore.

Il dispositivo può essere sterilizzato a freddo poiché, essendo in materiale resiliente, in autoclave subisce una deformazione.

Tutti i dispositivi OCCLUS-o-GUIDE contengono all'interno una sostanza chiamata Cooperation Detector (Rivelatore di Collaborazione) che a contatto con i fluidi orali opacizza a poco a poco il dispositivo e da trasparente assume un colore lattescente.



Pertanto se il paziente collabora ci aspettiamo nei vari controlli di trovare il dispositivo sempre più bianco.

Se, per qualsiasi ragione, il dispositivo non viene applicato in maniera costante, si osserva un ulteriore viraggio di colore verso il colore iniziale.

Si istruisce il paziente all'utilizzo del dispositivo aumentando gradualmente il periodo di applicazione fino ad arrivare a 2-4 ore durante il giorno più tutta la notte e già dopo 2-6 mesi di regolare applicazione è possibile apprezzare notevoli miglioramenti.

Esiste in commercio raggruppato in serie specifiche a seconda della fase di permuta del soggetto e del tipo di quadro da dover trattare.

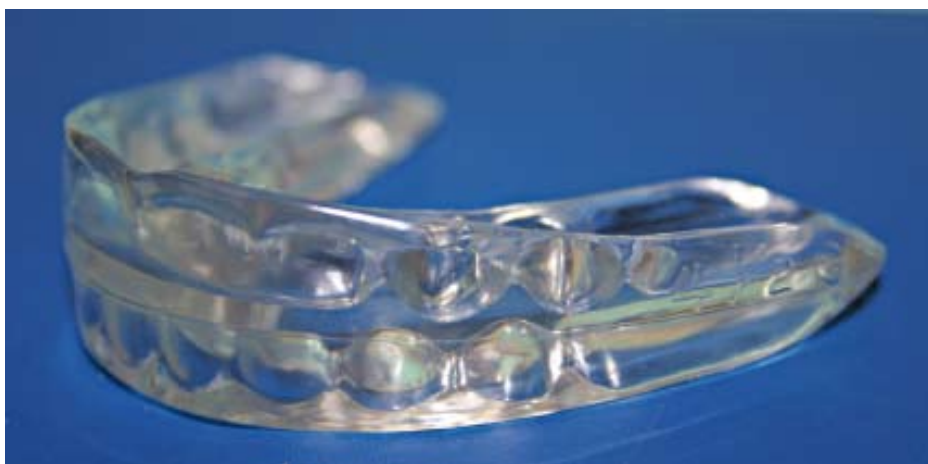Serie "G" Specifico per pazienti in fase di dentizione mista fino all'eruzione dei secondi molari permanenti.

Molto efficace nella correzione di ogni tipo di overbite verticale, overjet orizzontale, rotazioni, leggeri affollamenti, diastemi, posizioni labio-linguali degli elementi anteriori e cross-bite nell'area dei premolari.

Presenta delle nicchie specifiche per ogni elemento dentario fino ai premolari di entrambe le arcate al fine di guidarne l'eruzione ed è scaricato posteriormente per favorire l'eruzione dei settori posteriori, correggere il deep-bite ed appiattire la curva di Spee.

Il periodo consigliato per iniziare la correzione è quello in cui iniziano ad erompere i canini permanenti, ma è possibile applicare il dispositivo anche precedentemente a tale fase di permuta descritta.

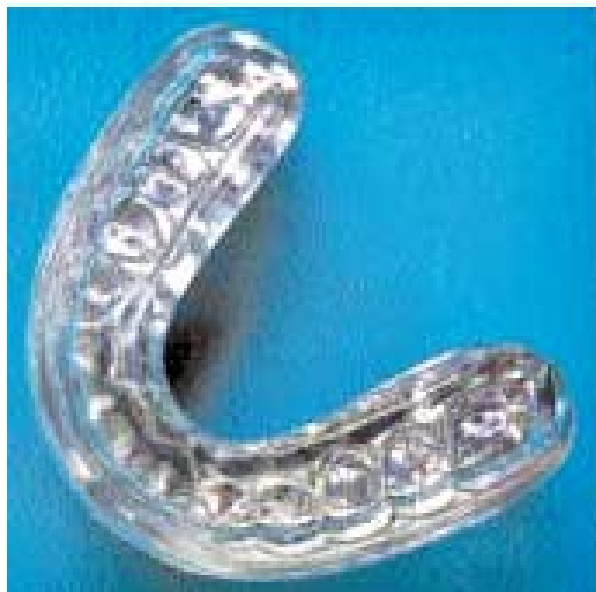
Per ottenere un risultato ottimale, si consiglia l'utilizzo 4 ore al giorno e per tutta la notte.



Serie "N" Specifico per pazienti in fase di dentizione permanente dopo l'eruzione dei secondi molari permanenti. Può essere utilizzato anche in pazienti adulti.

Permette di correggere overbite di vario grado, overjet orizzontali, rotazioni, leggeri affollamenti, diastemi, posizioni labio-linguali degli elementi anteriori e cross-bite nell'area dei premolari.

Il dispositivo nasce come posizionatore da applicarsi successivamente al multibandaggio dei casi in seconda classe. Presenta delle nicchie specifiche per ogni elemento dentario fino ai secondi molari permanenti e non è scaricato posteriormente come il precedente, pertanto, nella nostra pratica clinica ha permesso di risolvere quadri di overjet meno gravi rispetto alla serie G, sicuramente anche perché la fase di crescita del paziente si trovava in uno stadio più avanzato. Anche questa serie di OCCLUS-o-GUIDE va indossata 4 ore al giorno più tutta la notte e può essere applicata come rifinitura dopo la serie G.



Case Report #3

Serie "X" Specifico per i casi con gravi affollamenti dentari, dove si rendono necessarie le estrazioni dei quattro primi premolari permanenti e i primi quattro molari decidui, e dove i canini permanenti non erotti sono in posizione distale tra l'incisivo laterale e il primo molare deciduo in posizione alta.

I canini, se non ancora erotti, vengono guidati nella posizione dei primi premolari, se invece i canini permanenti sono erotti e bisogna eseguire le estrazioni, si rende necessaria l'applicazione del multibandaggio, anche se è possibile rimuoverlo abbastanza precocemente permettendo all'OCCLUS-o-GUIDE della serie X di rifinire il caso. Deve essere applicato per 2-4 ore durante il giorno finché i denti non abbiano raggiunto una posizione corretta, poi solo un'ora al giorno e durante la notte finché non siano erotti tutti gli elementi permanenti.



Serie "U" Specifico per i casi in cui vengono estratti soltanto i due primi premolari superiori. Di scarso utilizzo nella nostra pratica clinica, è per lo più impiegato come posizionatore dopo un trattamento ortodontico fisso in cui sono stati estratti due premolari superiori.

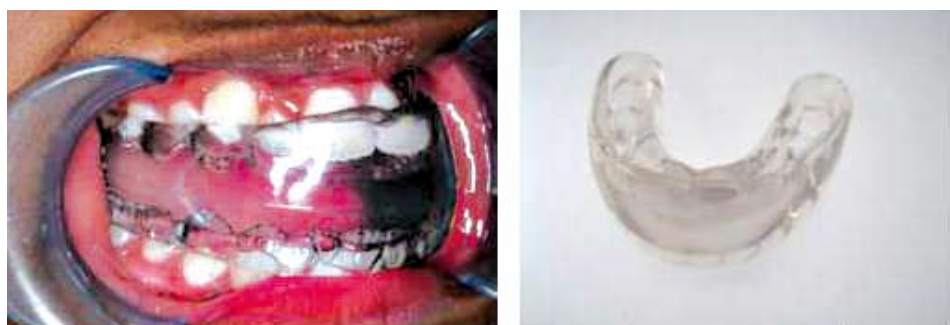

Serie "H" Specifico per i casi di dentizione mista in presenza di un grave overjet.

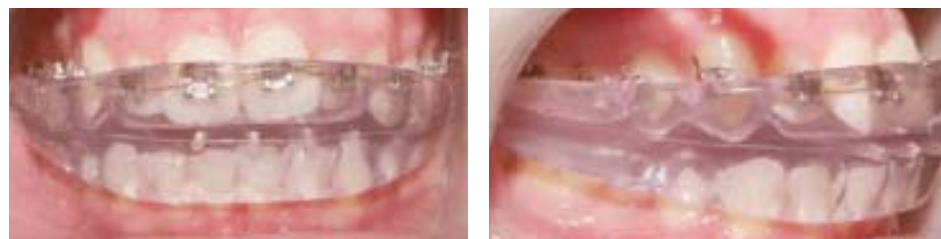Il dispositivo di questa serie determina uno spostamento della mandibola 5 mm oltre il mascellare superiore.

Una volta corretto l'overjet è necessario sostituire il dispositivo con la serie G/N o il multibandaggio per la finalizzazione del caso.

Abbiamo utilizzato tale dispositivo come apparecchiatura ortopedica e ne abbiamo notato l'efficacia, ma prima di utilizzare la serie H è consigliabile sfruttare la capacità correttiva della serie G, poiché la protrusione estrema causa un elevato discomfort nel paziente e, nei casi di retrusione mandibolare gravi, spesso anche dolori a livello dell'ATM.



Serie "Interim-G" A completamento del sistema OCCLUS-o-GUIDE è disponibile anche l'Interim-G ideato, realizzato in materiali plastici colorati di consistenza più morbida che permette le stesse correzioni degli OCCLUS-o-GUIDE della serie G, ma proprio grazie alla sua consistenza può essere utilizzato come supporto durante le fasi di multibandaggio al posto degli elastici di II classe.



Non bisogna dimenticare l'ampia versatilità dei dispositivi OCCLUS-o-GUIDE, poiché è possibile associarli a moltissimi supporti iniziali per migliorare ulteriormente la loro efficacia.

È possibile inserire delle cleat di rotazione per accelerare la correzione delle rotazioni, il filo australiano può essere un valido aiuto nel recupero di elementi ectopici, o per la chiusura di diastemi, o per la risoluzione di cross bite dentali.

È possibile associare all'OCCLUS-o-GUIDE altri dispositivi tipo il lip-bumper per realizzare un ulteriore recupero di spazio permettendo una lieve distalizzazione dei settori posteriori oppure le trazioni extraorali, ad esempio quella ad archi separati alta per correggere il sorriso gengivale e permettere un orientamento migliore del piano bispinale, o in associazione a dispositivi per l'espansione dell'arcata superiore come l'espansore rapido mascellare, ovviamente scaricando il dispositivo nei punti di interferenza con l'altro.

Bibliografia

1. Bergersen, E.O., *A Longitudinal Study of Anterior Vertical Overbite from Eight to Twenty Years of Age*, *Angle Ortho.*, 58:237-256, 1988.
2. Bergersen, E.O., *Preventive and interceptive orthodontics in the mixed dentition with the myofunctional eruption guidance appliance: Correction of crowding, spacing, rotations, crossbites and TMJ*, *J. Pedodont.*, 12:386-414, 1988.
3. Bergersen, E.O., *Preventative Eruption Guidance in the 5 to 7 Year Old*, *J. Clin. Ortho.*, 29: 382-395, 1995.
4. Bergersen, E.O., *The Preformed Orthodontic Positioner and Eruption Guidance Appliance*, *Northwestern Univ., Chicago, IL*, 1981.
5. Bergersen E.O., Manzini P. *L'utilizzo dei dispositivi Nite-Guide e OCCLUS-o-GUIDE in terapia ortodontica preventiva e intercettiva*, Ed. Utet, 2005.
6. Farronato GP, Paini L, Alicino C, Maspero C, Esposito L, Guastalla MG, Farronato D, Tomaselolo G *"Attuali orientamenti in ortognatodonzia"* *Il Dentista moderno* Novembre 2003:23-42.
7. Farronato GP, E. Bruno, A. Calderini, R. Giovannoni *"Posizionatore: nota I Tecnica di costruzione e suo significato clinico"* *Odontoiatria oggi* Vol.V, N.1, 1988.
8. Farronato G.P., E. Bruno, A. Calderini, R. Giovannoni *"Posizionatore: nota II Casistica clinica"* *Odontoiatria oggi* Vol.V, N.2, 1988.

Professor Giampietro FARRONATO



Professore Ordinario di Ortognatodonzia presso l'Università degli Studi di Milano.

Responsabile del reparto di Ortognatodonzia presso l'Istituto di Clinica Odontoiatrica dell'Università degli Studi di Milano.

Coordinatore del corso di laurea in Igiene dentale.

biografia

Dottorssa Elena GRILLO



Odontoiatra Specialista in Ortognatodonzia.

Cultrice della materia per la facoltà di Odontoiatria e Protesi Dentaria presso l'Università degli Studi di Milano.

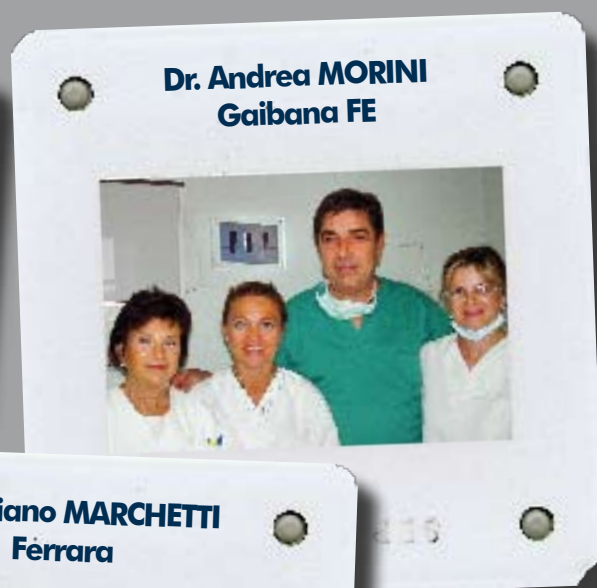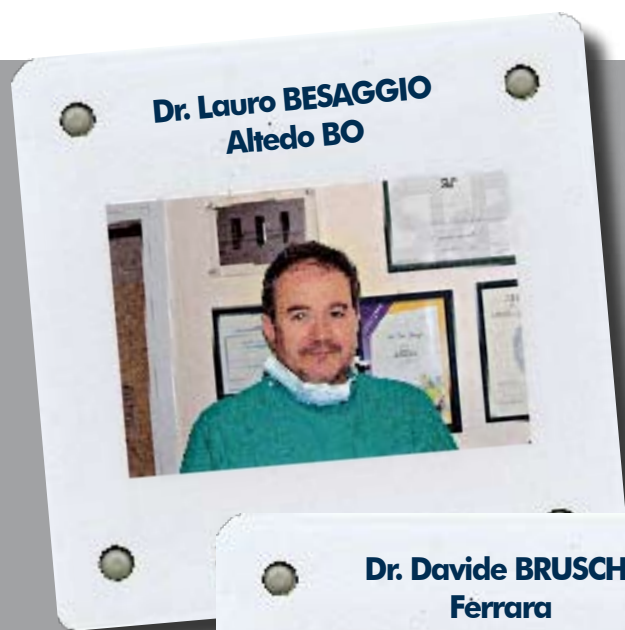biografia



È con grande piacere e soddisfazione che pubblichiamo le foto di alcuni dei centri di eccellenza di implantologia dell'area del Ferrarese. Questi studi, che si sono distinti per la continua e proficua collaborazione con Sweden & Martina, hanno ricevuto un segno distintivo, una targa d'eccellenza in implantologia. La crescita e lo sviluppo aziendale procedono parallelamente al perfezionamento/avanzamento di ciascuno dei centri odontoiatrici che per questo motivo sono stati insigniti della targa "Centro d'eccellenza in implantologia".

Attraverso tale riconoscimento abbiamo voluto evidenziare concretamente l'elevato livello delle competenze e della qualità implantologica acquisita da ciascuno studio nel corso di questi anni di reciproca collaborazione con Sweden & Martina.

Nei prossimi numeri verranno pubblicate le foto di studi odontoiatrici eccellenti di altre aree d'Italia.



Gli impianti Premium vantano ormai 12 anni di esperienza clinica, mentre i Kohno sono utilizzati dal 1998 con grande successo. L'oltre mezzo milione di fixture installate sino ad oggi testimonia la funzionalità e l'eccellenza di questa sistemática, che è diventata ormai il punto di riferimento di oltre duemila implantologi in tutta Italia.



Tali impianti sono stati oggetto, nell'ultima decade, di numerosi studi clinici che ne hanno documentato l'utilizzo in alcune delle situazioni più critiche per la sopravvivenza di una fixture, quali quelle post-estrattive, spesso associate a carico immediato.

Tante sono le pubblicazioni su riviste di elevato impact factor che documentano questa copiosa attività di ricerca:

- Covani U., Barone A., Cornelini R. - Case Series: Bucco-Lingual Bone Remodeling Around Implants Placed into Immediate Extraction Sockets. - J Periodontol. 2003 Feb;74(2):268-73.
- Barone A., Covani U., Cornelini R., Gherlone E. - Radiographic bone density around immediately loaded oral implants. - Clin Oral Implants Res. 2003 Oct;14(5):610-5.
- Covani U., Crespi R., Cornelini R., Barone A. - Immediate implants supporting single crown restoration: a 4 years prospective study. - J Periodontol. 2004;75:982-988.
- Covani U., Barone A., Cornelini R., Crespi R. - Soft tissue healing around implants placed immediately after tooth extraction without incision: a clinical report - Int J oral Maxillo-fac Implants 2004;19:549-553.
- Covani U., Bortolaia C., Barone A., Sbordone S. - Bucco-Lingual Crestal Bone Changes After Immediate and Delayed Implant Placement - J Periodontol. 2004;75:1605-1612.
- Riley DJ., Bavastrello V., Covani U., Barone A., Nicolini C. - An in-vitro study of the sterilization of titanium dental implants using low intensity UV-radiation. - Dent Mater. 2005 Aug;21(8):756-60.
- Covani U., Barone A., Cornelini R., Crespi R. - Clinical Outcome of Implants Placed Immediately After Implant Removal. - J Periodontol. 2006 Apr;77(4):722-727.
- Barone A., Rispoli L., Voza I., Quaranta A., Covani U. - Immediate Restoration of Single Implants Placed Immediately After Tooth Extraction - Journal of Periodontology Online publication date: October 20, 2006: 1-7.
- Covani U., Marconcini S., Galassini G., Cornelini R., Santini S., Barone A. - Connective tissue graft used as a biologic barrier to cover an immediate implant. - J Periodontol. 2007 Aug;78(8):1644-9.
- Covani U., Cornelini R., Barone A. - Vertical crestal bone changes around implants placed into fresh extraction sockets. - J Periodontol. 2007 May;78(5):810-5.
- Barone A., Cornelini R., Ciaglia R., Covani U. Implant placement in fresh extraction sockets and simultaneous osteotome sinus floor elevation: a case series. Int J Periodontics Restorative Dent. 2008 Jun;28(3):283-9.



Recentemente la sistemática Kohno-Premium è stata aggiornata con l'introduzione di numerose novità.



La nuova gamma affianca ai tradizionali impianti con emergenza coronale diritta (versione Straight) nuove fixture con emergenza coronale ampia (Switching Platform). La piattaforma di connessione presenta un bevel conico che consente di eseguire protesi secondo il concetto di Switching Platform, ideale per il mantenimento nel tempo di osso crestale. L'ampliamento del diametro a livello coronale, inoltre, rende queste fixture particolarmente indicate per l'uso post estrattivo.

La nuova morfologia degli impianti, siano essi cilindrici (Premium) che conici (Kohno), consente oggi una stabilità primaria degli impianti ancora maggiore, anche in osso non particolarmente denso, facilitando al tempo stesso l'inserzione grazie ad una grande capacità di penetrazione ed avvitaamento. Gli impianti, in funzione delle diverse morfologie, sono disponibili nella superficie Zirti, ottenuta mediante sabbatura con ossido di zirconio e mordenzatura con acidi minerali, e nel nuovo ed esclusivo trattamento superficiale DES, che combina diversi gradi di rugosità lungo il corpo della fixture: la parte superiore è lucida, per consentire il perfetto controllo del diametro di connessione, la parte intermedia presenta la tipica morfologia Zirti, mentre l'area apicale è rivestita in High Roughness Plasma Spray (HRPS), per garantire un'ottima stabilità primaria anche in presenza di osso poco mineralizzato e per aumentare notevolmente la superficie di contatto osso-impianto.



Unico e brevettato il sistema di inserimento degli impianti tramite l'utilizzo di drivers Easy Insert appositamente progettati per consentire ottima visibilità intraoperatoria, utilizzo semplice, facilità di disingaggio e velocità di esecuzione.

I nuovi kit chirurgici presentano tantissime novità funzionali:


- frese di nuovo disegno, più taglienti, dotate di pratici stop che si possono facilmente inserire e rimuovere dalla punta degli strumenti, velocizzando, facilitando e rendendo sicuro l'atto di preparazione dei siti;
- la strumentazione comprende una serie completa di avvitatori per ogni necessità, sia chirurgica che protesica. Vi sono due avvitatori digitali, monocomponenti, molto pratici da utilizzare durante la fase chirurgica. La parte digitale presenta delle ampie scanalature, che consentono una presa sicura. Le parti lavoranti in punta hanno una guida arrotondata che ne facilita l'inserimento nei pozzetti delle viti, il diametro del gambo è tale da farli scivolare con facilità lungo i fori passanti delle viti per pilastri.



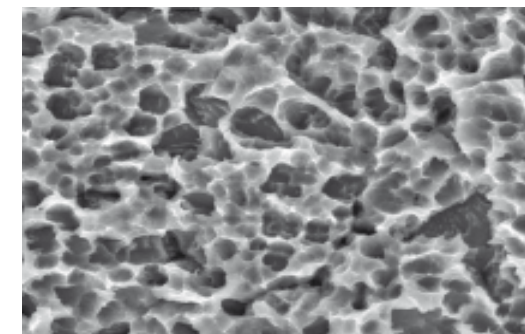
Gli impianti Premium e Kohno presentano una comune piattaforma di connessione, caratterizzata da un esagono interno che garantisce l'antirotazionalità

della sovrastruttura, venendo questa impegnata per 2 mm di profondità, e dal collarino sovrastante il collo che conferisce la massima stabilità alla connessione e contribuisce ad una corretta distribuzione delle forze masticatorie, che vengono così scaricate su tutto il perimetro implantare.

Le soluzioni protesiche, comuni ad entrambe le morfologie implantari, sono prodotte in titanio grado 5 e realizzate con processi di tornitura a controllo numerico in grado di garantire la massima precisione e il rispetto di tolleranze micrometriche. Oltre ai pilastri preformati disponibili a catalogo, per gli impianti Kohno e Premium è possibile, tramite l'uso della sistemática CadCam Echo, produrre monconi individuali in bio-titanio, conferendo così profili di emergenza anatomici e morfologie adatte alle più svariate situazioni orali.



Superficie DES



Superficie Zirti

Il nuovo catalogo può essere richiesto all'Ufficio Assistenza Clienti telefonando al Numero Verde 800-010789.

La tecnica di preservazione dell'alveolo post-estrattivo nella sostituzione del dente singolo in zone ad alta valenza estetica

Secondo i protocolli della scuola di Branemark non si considerava predicibile il successo di impianti inseriti in siti post-estrattivi e si indicava un'attesa di 8-12 mesi dopo le avulsioni per posizionare gli impianti. Questo approccio che portava il vantaggio di intervenire su tessuti duri e molli totalmente guariti, maturi e stabili pone però considerevoli problemi di ordine estetico e chirurgico qualora si voglia inserire gli impianti secondo i criteri di una chirurgia protesicamente guidata nei settori a valenza estetica.

Dr. Angelo Sisti, Dr.ssa Maria Pia Mottola e Odt. Paolo Mottola

Il motivo di queste complicazioni è l'inevitabile contrazione dei volumi tissutali che segue l'avulsione di un elemento dentario, la cui entità e velocità non sono prevedibili e sono legate a diversi fattori tra i quali: l'anatomia della radice e dell'alveolo, la natura della lesione che coinvolge l'alveolo, la tecnica di avulsione, il trattamento del sito post-estrattivo, il tipo di protesi provvisoria. Per contrastare questo fenomeno e ottenere risultati estetici più efficaci sono state proposte diverse tecniche che prevedono l'uso di biomateriali, membrane/barriere o impianti. Recentemente sono state indagate approfonditamente le tecniche di posizionamento di impianti post-estrattivi immediati e differiti allo scopo di valutare l'utilità nella preservazione delle pareti degli alveoli e nel raggiungimento del risultato estetico.

Obiettivi

Solo una minoranza degli alveoli post-estrattivi viene gestita in modo razionale per minimizzare gli effetti negativi del riassorbimento delle pareti alveolari; quindi viene proposta una strategia sinergica chirurgica, per inserire impianti nei siti post-estrattivi finalizzata a semplificare il raggiungimento del successo estetico e protesico nella più ampia gamma di situazioni che il clinico è chiamato a risolvere non solo con impianti ma anche con protesi fisse convenzionali.

Metodi

Il metodo proposto prevede l'inserimento implantare differito a 8-12 settimane dall'avulsione per ottenere la guarigione dei tessuti molli e la risoluzione di ogni processo infettivo-infiammatorio dell'alveolo e delle gengive.

La mucosa sarà competente al di sopra del sito che è stato riempito con idrossiapatite riassorbibile sintetica in granuli (SINTlife Finceramica Faenza). Il sito inoltre è condizionato e stabilizzato nelle fasi di guarigione pre e post inserimento implantare da un provvisorio opportunamente costruito.

A nostro modo di vedere, l'approccio con impianti post-estrattivi immediati nei siti estetici non è pienamente indicato, seppure siano spesso descritti, perché mostra evidenti limiti nella possibilità di valutare nella fase di programmazione preoperatoria il grado di infezione del sito implantare, il livello della parete alveolare vestibolare, l'integrità delle pareti e l'esito delle manovre di avulsione sulle pareti stesse.

Inoltre in letteratura si riscontra un'elevata disomogeneità tra le tecniche proposte nel tipo di accesso (flap-less o con lembi), nel grado di compromissione dell'alveolo post-estrattivo che controindica l'inserimento immediato, nell'inter-

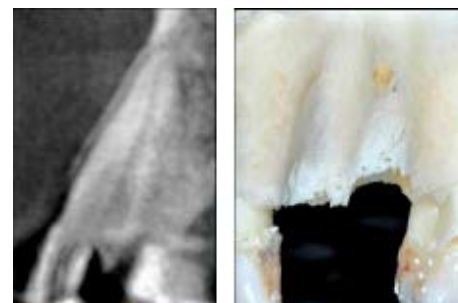
vallo di tempo intercorso tra l'estrazione e l'inserimento implantare (per alcuni AA è considerato immediato un impianto inserito anche dopo 10 giorni), nella posizione dell'impianto (ingaggio palatino, 2-3mm sottocresta, etc.), nell'entità del riassorbimento crestale riscontrato nei controlli a distanza.

Queste considerazioni ci portano a scegliere un approccio differito che a fronte di un modesto allungamento dei tempi della riabilitazione permette un risultato più sicuro e predicibile.

Tecnica di avulsione

Se la prognosi di un dente è infausta la sua avulsione non deve essere inutilmente procrastinata. Qualora sia indicata la sostituzione del dente con un impianto o con un ponte convenzionale occorre finalizzare tutte le manovre estrattive alla preservazione dei tessuti duri e molli.

Nei settori estetici le radici dentarie presentano corticali vestibolari molto sottili, talvolta assenti in zone estese che esitano in fenestrazioni o deiscenze, difficilmente diagnosticabili in fase preoperatoria con esami TC, anche in siti apparentemente integri e non infetti (Figure 1 e 2).



(Figure 1 e 2)

Queste lacune ossee complicano l'approccio post-estrattivo immediato per la necessità di elevare lembi a spessore totale che inducono un riassorbimento crestale più marcato e una guarigione meno estetica dei tessuti molli causata dallo slivellamento della giunzione mucogengivale.

Prescritta la profilassi antibiotica, il metodo da noi privilegiato prevede inizialmente la sindesmotomia profonda: non vengono mai elevati lembi. L'uso attento di leve sottili, di apparecchi piezoelettrici e di pinze usate senza rotazioni della radice permette di sfilare la radice senza fratturare le pareti dell'alveolo.

Talvolta, se i denti sono scoronati con radici curve o con sezione a "8" si procede con una fresa a fessura a delineare secondo l'asse lungo della radice due tagli che si incrociano a 90°. In un secondo momento si fanno collassare verso l'interno i frammenti radicolari che vengono estratti senza ledere le pareti ossee (Figure 3).

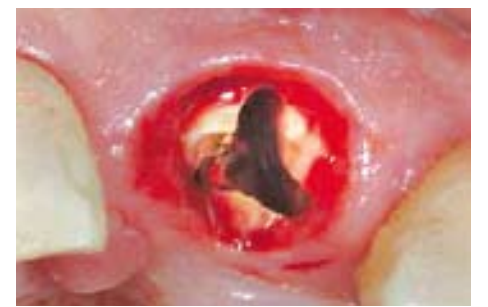

Figure 3

Dopo aver estratto l'elemento dentario si procede alla toletta accurata di tutti i residui di tessuti molli dell'alveolo con curette da osso affilate.

È dimostrato che la presenza o meno del legamento alveolare non modifica il tipo di guarigione del sito post-estrattivo ma clinicamente in caso di avulsioni di radici con infezioni parodontali, endodontiche o con fratture verticali è impossibile distinguere il legamento parodontale dal tessuto di granulazione o dal tessuto connettivale infetto che deve essere rimosso totalmente.

Questa fase permette inoltre di valutare l'integrità delle pareti e di mappare l'alveolo per identificare deiscenze, fenestrazioni e il livello della cresta ossea.

Le radiografie, molto efficaci per determinare i picchi ossei interprossimali, non permettono un'altrettanto agevole determinazione dei livelli vestibolari e palatali. Laddove le pareti dell'alveolo siano assenti, o andate distrutte, l'azione della curette sulle pareti molli diviene delicata mentre queste ultime vengono sostenute dall'appoggio di un dito.

La pulizia dell'alveolo termina con la disepitelizzazione della sua porzione coronale interna costituita dal margine gengivale libero con frese diamantate a fiamma.

Trattamento dell'alveolo post-estrattivo

Nei casi ad alta valenza estetica anche in caso di pareti integre preferiamo non inserire immediatamente l'impianto in quanto la sua posizione diventa più condizionata dall'anatomia dell'alveolo, dal reperimento della stabilità primaria, dal rispetto della parete vestibolare e dal compenso del riassorbimento della cresta che da un inserimento protesicamente guidato. In ogni caso l'inserimento immediato di un impianto non previene il riassorbimento del processo alveolare ma al contrario se non correttamente eseguito lo incrementa. All'interno dell'alveolo vengono inseriti granuli di idrossiapatite riassorbibile sintetica (Sintlife ϕ 600-900 μ m - Finceramica Faenza) bagnati con fisiologica o sangue.

Il materiale da riempimento viene zep-

pato delicatamente con garza sterile per assorbire il liquido in eccesso (Figure 4 e 5).

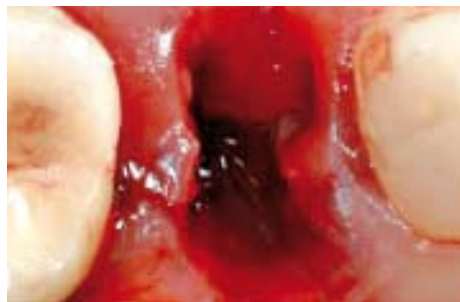

Figura 4

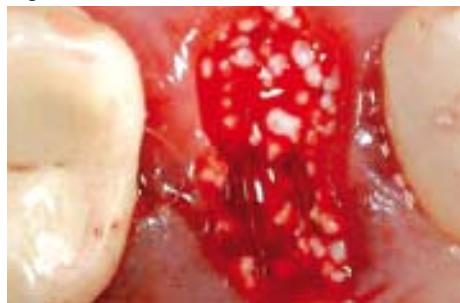

Figura 5

Il riempimento dell'alveolo procede fino a 2-3 mm dal margine gengivale libero anche nei casi in cui il livello osseo è più apicale o le pareti non sono integre. Lo scopo di questa manovra è duplice: prevenire il collasso dei tessuti molli e contrastare il riassorbimento osseo. Utilizziamo un materiale osteopromotore per mantenere il volume del coagulo, stabilizzarlo, accelerare i meccanismi di neoformazione ossea nell'alveolo. In ogni caso la formazione di nuclei multipli di osso neoformato, identificabili dentro i granuli di biomateriale, previene la migrazione di cellule connettivali nell'alveolo e garantisce un minore riassorbimento delle pareti ossee se sono integre, mentre dove queste sono assenti sostiene i tessuti molli dando loro la possibilità mantenere una morfologia più favorevole nel caso occorran tecniche rigenerative quando verrà inserito l'impianto. Sopra al biomateriale innestato viene applicato un foglio di collagene (Gingostat Vebas o similare Hammacher Sweden & Martina) allo scopo di evitare la dispersione dei granuli fuori dall'alveolo e di velocizzare la riepitelizzazione sopra al coagulo. Il foglio, che non ha funzione di una membrana, viene stabilizzato con un punto a materasso esterno incrociato lasciato lasso per non fare collabire i tessuti molli (Figure 6 e 7).

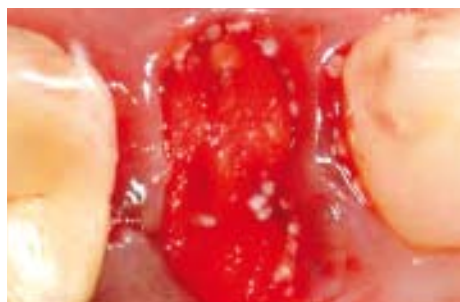

Figura 6

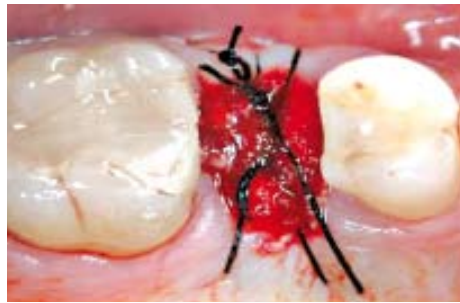

Figura 7

Per semplificare la sua rimozione si ha l'accortezza di lasciare il nodo in una zona che non verrà coperta dal provvisorio splintato.

Il materiale innestato nelle settimane successive viene sostituito da nuovo osso nelle porzioni infrasosee dell'alveolo.

Non sono mai state osservate reazioni da corpo estraneo o infezioni del sito e conseguente perdita del materiale negli

alveoli se accuratamente gestiti.

Talvolta i pazienti segnalano la perdita nel cavo orale di granuli di materiale, ma questo fenomeno, limitato alla porzione più superficiale dell'innesto, è irrilevante ai fini del risultato ed è conseguenza di un riempimento eccessivo del sito.

La seduta dell'avulsione si conclude, ogni qualvolta sia possibile, con l'applicazione di un provvisorio fisso immediato costruito su impronte rilevate precedentemente. L'effetto dei provvisori immediati così concepiti è di mantenere la morfologia dei tessuti molli come si presentano al momento dell'avulsione.

Inserimento implantare

Dopo 8-12 settimane si procede all'inserimento dell'impianto. Durante questo intervallo si procede alla fabbricazione della mascherina diagnostico-chirurgica che viene utilizzata per un'indagine radiologica preoperatoria (periapicale, OPT, TC) eseguita in un momento il più vicino possibile al giorno della chirurgia. Il sito avrà i tessuti molli guariti, parzialmente maturi, totalmente competenti sopra all'alveolo senza slivellamenti della linea muco-gengivale e senza il loro collasso nell'alveolo. Sul versante dei tessuti duri troveremo un tessuto osteoide che sta rimaneggiando e sostituendo i granuli di biomateriale con un grado avanzato di mineralizzazione (Figura 8).

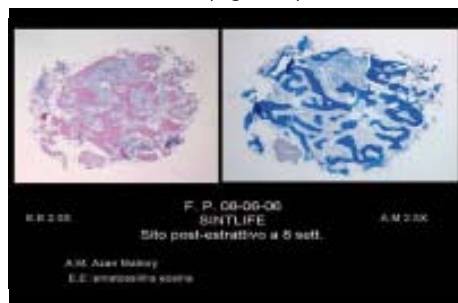


Figura 8

Clinicamente si possono identificare due situazioni che prevedono approcci diversi: alveoli che avevano pareti integre al momento dell'estrazione e alveoli che all'esame post-estrattivo mostravano porzioni distrutte o assenti anche estese. Nel primo caso dopo avere smontato il provvisorio si procede con l'allestimento di un lembo minimale a preservazione di papille senza scarichi vestibolari. È possibile anche un inserimento flap-less o dopo l'uso di un mucotomo circolare. In ogni caso la mascherina chirurgica guiderà l'inserimento dopo che è stata verificata la compatibilità della situazione anatomica con la posizione implantare prevista.

Si inserisce l'impianto utilizzando la guida chirurgica e dopo avere suturato il lembo se eseguito, si riapplica il provvisorio preesistente. La morfologia dei tessuti molli come erano prima dell'avulsione viene così conservata. Per accentuare i vantaggi di questa tecnica si può rilevare un indice intraoperatorio dell'impianto per la costruzione di un provvisorio da applicare all'impianto il giorno della seconda chirurgia. Nel caso di pareti alveolari assenti sarà l'entità del difetto e la tecnica rigenerativa idonea a guidare la scelta del tipo di lembo da eseguire. Nel caso di voluminose ricostruzioni parte del vantaggio di avere i tessuti già condizionati e modellati viene perso. Al momento di chiudere con un lembo passivo e senza tensioni sopra al sito implantare avremo però una quantità di mucosa cheratinizzata superiore e meglio conformata rispetto a siti non correttamente gestiti in fase post-estrattiva che guariscono con elevati spessori di tessuto fibroso e introflessioni delle gengive degli alveoli deiscienti. Per quanto riguarda i tessuti duri l'alveolo sarà meno riassorbito e nella componente infraossea non troviamo connettivo fibroso denso ma tessuto osteoide. Questi riscontri anatomici semplificano la fase di inserimento dell'impianto e le tecniche ricostruttive. Alla fine della fase chirurgica viene riapplicato il provvisorio che deve essere scaricato abbondantemente se si adottano membrane non riassorbibili.

Risultati/Conclusioni

Un controllo dei siti trattati con questa tecnica di preservazione crestale con esami TCV, post-estrattivi e a distanza di 8-10 settimane, ha evidenziato sulle cross-sections e sulle assiali la totale stabilità volumetrica delle corticali laddove queste erano integre.

Negli alveoli con pareti vestibolari assenti si è verificata in alcuni casi una neoformazione di tessuto osseo anche oltre la componente space-making del difetto quasi a riformare la bozza radicolare persa ma questo fenomeno non è predicibile (Figure 9, 10 e 11).

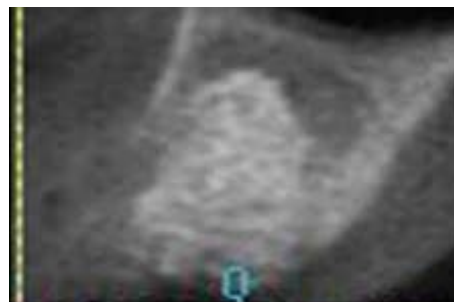


Figura 9: post avulsione

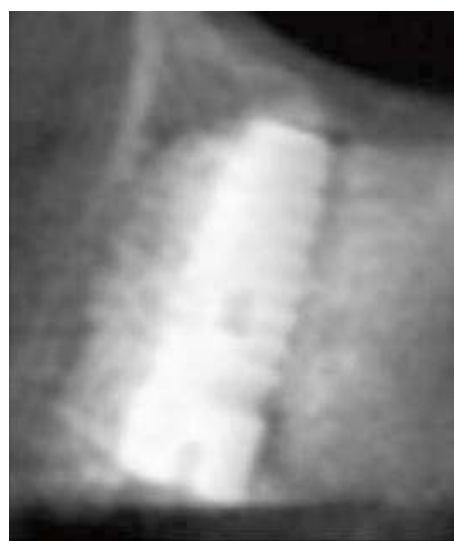

Figura 10: dopo 8 settimane all'inserimento implantare

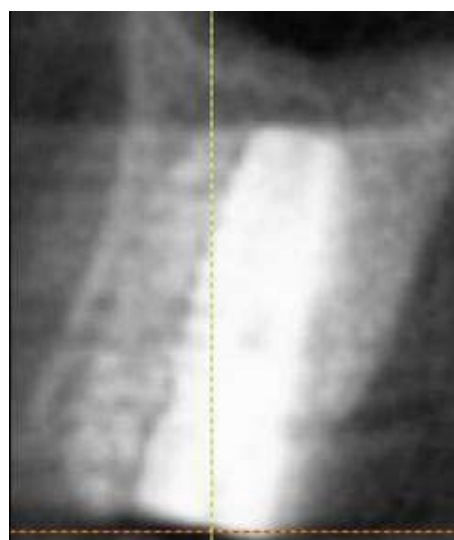


Figura 11: dopo 5 mesi dall'inserimento

Questo fenomeno è stato osservato sulle sezioni di TCV e in alcuni casi anche fotograficamente dopo l'elevazione di un lembo.

In nessun caso è stata riscontrata una neoformazione coronale oltre il livello dei picchi ossei dei denti adiacenti.

Nei casi di alveoli con pareti integre si è osservata la stabilità delle papille e del profilo vestibolare gengivale, grazie anche all'uso dei provvisori, dal momento dell'estrazione fino ai controlli delle corone definitive (Figure 12, 13 e 14).

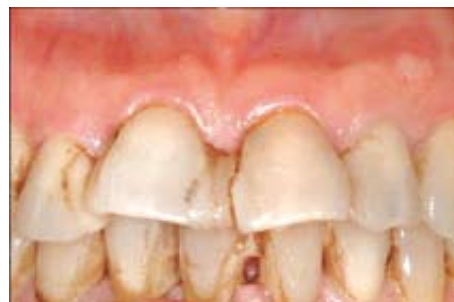

Figura 12

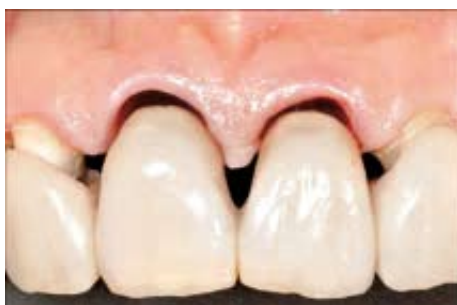

Figura 13

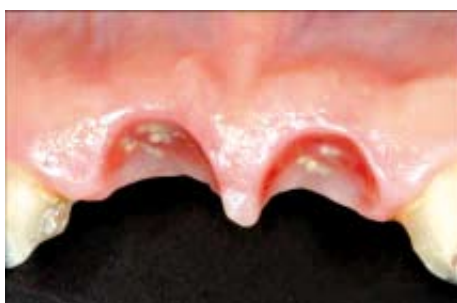

Figura 14

L'approccio in più fasi sebbene appaia più lento rispetto alle tecniche post-estrattive immediate e con carico immediato ha il vantaggio di poter controllare ed eventualmente correggere variazioni dei volumi tissutali che sono imprevedibili e possono compromettere il risultato estetico. In ogni caso questo metodo standardizzato di gestione dei tessuti non allunga in modo eccessivo i tempi della riabilitazione perché soprattutto la fase di condizionamento dei tessuti molli viene accorciata e si sovrappone ai tempi di guarigione dei tessuti duri.

Si ringrazia Odt. Paolo Mottola per la realizzazione dei provvisori.

Bibliografia

1. Cranin AN, Ronen E, Shpuntoff R, Tobin G, Dibling JB. Hydroxylapatite (H/A) particulate versus cones as post-extraction implants in humans. Parts I & II. *J Biomed Mater Res.* 1988 Dec;22(12):1165-80.
2. Degidi M, Piattelli A, Gehrke P, Felice P, Carinci F. Five-year outcome of 111 immediate non-functional single restorations. *J Oral Implantol.* 2006;32(6):277-85.
3. Lang NP, Tonetti MS, Suvan JE, Pierre Bernard J, Botticelli D, Fourmoussis I, Hallund M, Jung R, Laurell L, Salvi GE, Shafer D, Weber HP. Immediate implant placement with transmucosal healing in areas of aesthetic priority. A multicentre randomized-controlled clinical trial I. Surgical outcomes. *Clin Oral Implants Res.* 2007 Apr;18(2):188-96.
4. Nemcovsky CE, Artzi Z, Moses O, Gelernter I. Healing of marginal defects at implants placed in fresh extraction sockets or after 4-6 weeks of healing. A comparative study. *Clin Oral Implants Res.* 2002 Aug;13(4):410-9.
5. Schwartz-Arad D, Laviv A, Levin L. Survival of immediately provisionalized dental implants placed immediately into fresh extraction sockets. *J Periodontol.* 2007 Feb;78(2):219-23.
6. Iasella JM, Greenwell H, Miller RL, Hill M, Drisko C, Bohra AA, Scheetz JP. Ridge preservation with freeze-dried bone allograft and a collagen membrane compared to extraction alone for implant site development: a clinical and histologic study in humans. *J Periodontol.* 2003 Jul;74(7):990-9.
7. McArdle BF. Using a fixed provisional prosthesis during post-extraction healing and implant placement. *Compend Contin Educ Dent.* 2006 Mar;27(3):179-84.
8. Steiner GG, Francis W, Burrell R, Kallet MP, Steiner DM, Macias R. The healing socket and socket regeneration. *Compend Contin Educ Dent.* 2008 Mar;29(2):114-6, 118, 120-4.
9. Nevins M, Camelo M, De Paoli S, Friedland B, Schenk RK, Parma-Benfenati S, Simion M, Tinti C, Wagenberg B. A study of the fate of the buccal wall of extraction sockets of teeth with prominent roots. *Int J Periodontics Restorative Dent.* 2006 Feb;26(1):19-29.

Dottor Angelo SISTI e Dottoressa Maria Pia MOTTOLA

biografia



Angelo SISTI

Laureato in Odontoiatria e Protesi Dentaria con lode presso l'Università di Parma nel 1988.

Dopo aver frequentato corsi post universitari annuali del Dr. S. Patroni in Conservativa e in Protesi; del Dr. A. Castellucci in Endodonzia, del Dr. P. Cortellini in Parodontologia, dei Dottori Bruschi, Scipioni e Calesini in Implantologia e Implantoprotesi.

Si dedica all'Implantologia e frequenta stages presso gli studi del Prof. C. Tinti, del Prof. M. Simion, del Dr. A. Baruffaldi, del Prof. F. Khoury.

Esercita la libera professione in Piacenza e collabora presso studi di colleghi occupandosi esclusivamente di Chirurgia Orale.

Docente dal 2003 del corso post Universitario di perfezionamento in implantologia dell'Università di Parma e dal 2006 anche presso l'Università di Milano "Bicocca".

Relatore in corsi e conferenze nazionali e internazionali in campo impiantare.

Tutor di Implantologia in corsi di Anatomia Dissettiva presso l'Università di Parigi R. Descartes.

Partecipa a progetti di sviluppo di materiali implantologici.

biografia



Maria Pia MOTTOLA

Laureata in odontoiatria presso l'Ateneo di Torino nel 2003.

Nel 2003 ha collaborato presso la Clinica Odontostomatologica, reparto di Protesi e Chirurgia, diretto dal Prof. G. Preti.

Ha frequentato corsi post-universitari di Endodonzia Prof. E. Berutti, di Conservativa Dr. R. Spreafico, di Chirurgia Implantare Dr. A. Sisti, Prof. C. Tinti, Prof. M. Simion, Prof. C. Maiorana, Dr. D. Hess, di Parodontologia, Dr.ssa Z. Majzoub e Dr. Hess, di Protesi Fissa Dr. S. Patroni; di Ringiovanimento del Volto Dr. C. Trainotti, di Anatomia Chirurgica e di Tecniche Avanzate in Implantologia presso Istituto di Anatomia dell'Università di Vienna Prof. M. Tschabitscher, Prof. M. Labanca.

Tutor a Corsi di Chirurgia Avanzata su cadavere presso l'Università Parigi V sotto la supervisione del Prof. J-F Gaudy.

Tiene corsi di aggiornamento in materia impiantare organizzati dall'ANDI e da aziende leader.

Esercita la libera professione in Novara, in Piacenza e in Vercelli dedicandosi prevalentemente alle riabilitazioni implanto-protesiche.

Il Professor Mauro Labanca, un professionista all'...

E' stato in una mattina degli ultimi giorni di giugno che noi di Numeri Uno abbiamo avuto il piacere di conoscere personalmente il Professor Mauro Labanca. Un rapido passaggio nella sede centrale a Due Carrare ci ha dato modo di scambiare due chiacchiere con senza dubbio uno dei numeri nazionali e dal momento che era lì abbiamo approfittato per rapirlo mezz'oretta e approfittare della disponibilità per rivolgergli un paio di domande a cui lui ha risposto da inserire nel nostro magazine.

La sua esperienza sia clinica che didattica si concentra in particolare nel campo della Chirurgia Orale, dell'Implantologia e della Chirurgia Rigenerativa. Negli ultimi tempi ha introdotto nella propria pratica clinica una specifica attenzione verso tutto ciò che riguarda l'estetica orale e peri-orale, sia nell'ambito della correzione degli inestetismi dentali che dei tessuti attorno alla bocca.



Da sempre all'avanguardia nell'ambito scientifico e nella gestione dello studio odontoiatrico, il Professor Labanca ha sviluppato presso il proprio studio tutti i concetti di quella che si può definire una "Spa Dentistry" in cui le tecniche più tradizionali si uniscono a quelle più innovative nell'ottica di una gestione del paziente orientata a uno stato di benessere psicofisico. Tutto questo è realizzato anche con l'ausilio di sistemi audio visivi ed olfattivi incentrati sulle più recenti acquisizioni nel settore. Tra i principali innovatori nell'ambito odontoiatrico, il Professor Labanca ha ideato ottenendo dei risultati inaspettati anche il primo Master di Comunicazione e Marketing in collaborazione con la Libera Università di Lingue e Comunicazione IULM rivolto ai professionisti dell'odontoiatria e della sanità privata e un corso di formazione scientifica innovativo e del tutto singolare rispetto a quelli tradizionali. Ed è proprio su questi due argomenti che chiediamo al Professor Labanca un approfondimento rivolgendogli due domande a bruciapelo.

Un master in comunicazione ideato e studiato ad hoc per gli odontoiatri. Un abbinamento singolare il fatto di affiancare la professionalità dell'operatore dello studio odontoiatrico a concetti di carattere meno scientifico/medico come il marketing e la comunicazione. Ci può raccontare come è andata visto che è la prima esperienza di questo tipo a livello universitario che si è svolta in Italia?

Oggi, nella medicina e nell'odontoiatria privata, l'operatore si trova sempre più spesso a dover sviluppare competenze che travalicano le specifiche mansioni sanitarie. Il compito degli operatori, infatti, non è più solo quello di curare secondo scienza e coscienza, ma anche quello di trasmettere il modo in cui farlo a una utenza sempre più competente. La comunicazione, quindi, non è più rivolta ai soli pazienti ma abbraccia un più ampio pubblico di interlocutori: dai dipendenti e collaboratori agli informatori scientifici, fino ai fornitori di materiali. Tutto questo accade in un momento storico in cui la comunicazione e il marketing sembrano diventati un'esigenza imprescindibile per chiunque. E' stato così, raccogliendo anche quelle che erano le istanze di colleghi e amici, che ho ideato e organizzato il Master in Comunicazione e Marketing nella medicina e nell'odontoiatria privata. Un master che ha avuto un successo inaspettato, organizzato in collaborazione con la Libera Università di Lingue e Comunicazione IULM. Il master era destinato ai laureati in Odontoiatria e in Medicina e Chirurgia che desideravano sviluppare competenze nel campo della comunicazione e del marketing per la gestione organizzativa del proprio studio professionale e si proponeva di riunire studiosi e professionisti in grado di trasmettere le nozioni per rispondere efficacemente a queste nuove necessità, in una sede universitaria che vede nella comunicazione e nel marketing aree di studio e ricerca preminenti. I principali

argomenti sono stati trattati da studiosi delle discipline del marketing e della comunicazione, economisti, formatori del personale, psichiatri e medici. Tra i temi principali affrontati: imparare a identificare i propri interlocutori, acquisire una corretta tecnica comunicazionale e relazionale, il concetto di teamwork, come trasformare i propri collaboratori in membri di un gruppo e parte integrante del progetto di lavoro, creare una corretta leadership nel contesto del proprio studio, valutazione del livello di soddisfazione e di realizzazione personale e professionale dei componenti del team di lavoro, l'approccio psicologico nei confronti dei pazienti in quanto malati e fruitori di un servizio, la valutazione della qualità percepita e sua possibile implementazione, saper gestire i fornitori traendo il massimo vantaggio dalla relazione.

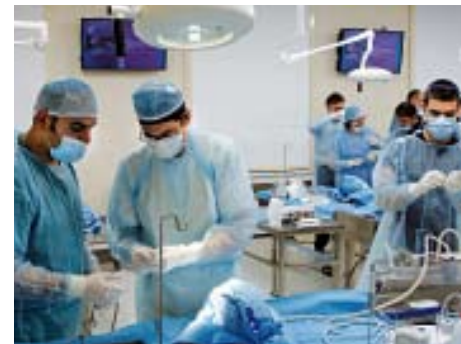E in ambito più prettamente scientifico cosa significa per lei formazione? Vuole parlarci del suo corso di anatomia a Vienna?

La formazione in ambito chirurgico non può minimamente prescindere dalla conoscenza anatomica, requisito fondamentale per un'esecuzione corretta e orientata all'antico ma sempre valido adagio "primum non nocere". E' per questo motivo che diversi anni fa decisi di dare vita a un corso di anatomia chirurgica su cadavere, quando questa tipologia di corsi era ancora poco conosciuta almeno in Italia. Primo e unico in Italia, ho tenuto questo corso per quattro edizioni presso l'Istituto di Anatomia dell'Università degli Studi di Brescia, per poi spostare lo stesso corso presso l'Istituto di Anatomia dell'Università di Vienna. La scelta di Vienna consegue non solo alla personale conoscenza e amicizia con il direttore dell'Istituto Professor Manfred Tschabitcher, uno dei più importanti anatomici e ricercatori attualmente esistente (particolarmente importanti i suoi studi sulla microchirurgia, sull'endoscopia anatomica e sulla neuro-navigazione) ma anche al fatto che Vienna è da sempre

storicamente la sede elettiva per tutto ciò che concerne l'anatomia, e fare lezione dove la fecero anatomici del calibro di Pernkopf, uno degli ultimi rappresentanti della famosa scuola Anatomica Viennese, è per me motivo di grande orgoglio e soddisfazione.



La peculiarità di questo corso, sin dall'inizio, è sempre stata quella di offrire un qualcosa di particolare ed esclusivo: non un corso di dissezione come tutti gli altri esistenti ma un corso di anatomia chirurgica per odontoiatri. Le differenze sono molteplici, partendo dall'approccio. Infatti, l'approccio dissectorio vede un procedere dall'esterno verso l'interno, perché è in questo modo che l'anatomico identifica e isola le strutture; inoltre per la dissezione i preparati su cui si lavora sono normalmente preparati fissati in formalina, basandosi sul fatto che le strutture anatomiche da evidenziare si mantengono ragionevolmente inalterate anche dopo fissazione. Noi invece procediamo in modo totalmente diverso: i nostri preparati



Professor Mauro LABANCA



biografia

Laureato in Medicina e Chirurgia all'Università degli Studi di Milano nel 1986 con 110/110 e lode.

Nel 1990 sempre presso l'Università degli Studi di Milano si specializza in Odontostomatologia e nel 1995 consegue la specialità in Chirurgia dell'apparato digerente ed endoscopia digestiva. Dopo la laurea e le specialità a Milano, la formazione scolastica prosegue in ambito internazionale, conseguendo ulteriori specializzazioni e masters negli Stati Uniti e in Svezia.

Iscritto all'ordine dei medici anche in Gran Bretagna, ha esercitato per diversi anni come consulente chirurgico presso il centro Lund Osler situato nel centro di Londra, che ha ripetutamente vinto il premio come miglior studio odontoiatrico del Regno Unito.

Svolge da diversi anni un'intensa attività didattica con corsi e conferenze sia in Italia che nel resto del mondo e il suo studio è stato spesso sede di corsi pratici per giovani

collegi nell'ambito dell'insegnamento delle basi della chirurgia e per colleghi più esperti per le tecniche chirurgiche più avanzate.

A livello internazionale, è socio attivo dell'EAO (Accademia Europea di Osteointegrazione) dello IADR (Associazione Internazionale per la Ricerca Dentale), della AAP (Accademia Americana di Parodontologia) e dell'ADA (Associazione Dentale Americana).

Ha partecipato in fase pionieristica alla ricerca e allo sviluppo di diversi strumenti e tecnologie che sono in seguito entrate a far parte del comune bagaglio degli studi odontoiatrici.

È stato membro onorario dell'International Who's Who Historical Society of Professionals negli anni 2001-2002.

Ha pubblicato diversi articoli su riviste italiane ed estere attinenti diversi studi e ricerche nell'ambito odontoiatrico ed è spesso

richiesto all'estero per corsi post-universitari di aggiornamento.

E' autore di un testo-atlante di Anatomia Chirurgica per Odontoiatri ed è consulente e membro del comitato editoriale di Implant Tribune, rivista che appartiene a una testata presente in 56 paesi del mondo.

Ha insegnato in diverse università italiane e ha avuto contratto di insegnamento a Chieti e Brescia.

È attualmente titolare dell'insegnamento di Patologia Speciale Chirurgica Odontostomatologica presso l'Università Vita e Salute del San Raffaele di Milano e professore a c. di Anatomia presso l'Università degli Studi di Brescia.

E' vice-regent per l'Italia dell'International College of Dentists, una delle più antiche e prestigiose società che raccoglie coloro che si sono distinti per meriti particolari in ambito odontoiatrico.

avanguardia

privilegio di incontrare e
di Sweden & Martina
ri uno dell'odontoiatria
della sua gentilissima
azine.

sono congelati, mantenendo così
perfettamente integre le strutture delicate
quali i tessuti molli e le mucose, cosa che
permette ai partecipanti di apprezzare la
reale e naturale consistenza e resistenza
di queste strutture durante le procedure
chirurgiche.



I nostri preparati hanno inoltre le arterie
perfuse di una speciale resina rossa che
permette il mantenimento del fisiologico
calibro dei vasi arteriosi, (che altrimenti
risulterebbero ovviamente collabiti) cosa
che permette ai corsisti di poter visualizzare
perfettamente anche queste strutture,
apprezzarne correttamente il calibro e
imparare a gestirle.

L'approccio operativo è rigorosamente
odontoiatrico: i corsisti iniziano a eseguire
secondo uno schema preciso e definito
tutti gli interventi descritti nel programma
secondo le regole cliniche, e quindi con
approccio endo-orale e nel rispetto delle
strutture nobili così come nel proprio
studio; solo al termine di tutte le previste
fasi chirurgiche si affronta la parte di
dissezione in risposta ai quesiti e alle
esigenze dei discenti.

Essendo un corso non "aziendale" (altra
importante differenza con molti altri
esistenti), si distingue anche per la grande
dotazione in termini di materiale presente
(motori chirurgici, chirurgia piezo-elettrica,
riempitivi, sistemi di fissazione, fili di sutura,
ecc) senza costringere i partecipanti ad
acquistare o a portare con sé una costosa
e delicata attrezzatura chirurgica. Alcune
particolari fasi operative, quale ad esempio
il rialzo del pavimento del seno mascellare,
sono supportate dall'uso del fibro-
endoscopio che permette di avere anche
una visione dall'interno dell'operatività
clinica. Ogni coppia di corsisti è affiancata
da un tutor affinché ogni dubbio o
perplexità possa essere gestito e fugato
in tempo reale senza sgradevoli attese; i
tutori presenti in sala sono sia odontoiatri
che anatomici, al fine di poter meglio
rispondere, e in maniera più circostanziata,
alle differenti richieste ed esigenze.

Il corso è interamente tenuto in italiano
da me e da altri relatori opportunamente
scelti e senza subire condizionamenti o
imposizioni da parte dell'istituto ospitante,
oltre a non dover perdere tempo nelle
traduzioni che spesso causano la perdita
di importanti concetti o sfumature. Nel
complesso, il gruppo oramai affiatato
che mi affianca riesce a fornire anche il
supporto umano e logistico che a detta
dei partecipanti rende questo corso così
particolare. Il fatto che si sia giunti alla
decima edizione e che sia costantemente
in over-booking credo sia la miglior
dimostrazione che l'obiettivo di fornire ai
corsisti quanto a loro realmente necessario
sia stato raggiunto in pieno.

The Ultimate Endo Restorative Dentistry

I 6 e 7 giugno l'elegante cornice del centro congressi Pietro D'Abano di Abano Terme ha ospitato, il 5° Congresso Nazionale "The Ultimate Endo-Restorative Dentistry". Una due giorni di confronto dove alcuni dei massimi esponenti dell'endodonzia e della conservativa hanno dato vita a sessioni di lavori all'avanguardia.

Il Congresso è stato anche il pretesto per ritrovarsi la sera del primo giorno presso la sede Sweden & Martina a Due Carrare assieme a personalità rilevanti del padovano per una cena di gala indimenticabile.



Report dagli Stati Uniti

Il corso avanzato teorico-pratico di Implantologia e Anatomia Chirurgica (Corso per Medici Odontoiatri) e il Dental Hygienist Course (Corso per Igenisti dentali) si sono svolti a Buffalo (New York USA) dal 2 al 10 agosto 2008. Il Dottor Fortunato Alfonsi, un partecipante al corso, ci racconta le sue impressioni.



Parlare dei giorni di Buffalo è per me motivo di immensa soddisfazione perché l'Advanced Surgical Implant Training Program organizzato da Sweden & Martina presso la University at Buffalo, non è stato solo un corso, ma un insieme impressionante di dinamiche emotive, esperienze e conoscenze che rimangono nella mente come solo una stupenda anomalia sa fare.

Queste le costanti che hanno guidato il percorso formativo dell'intera settimana.



L'organizzazione e la serietà fornita dall'azienda, la disponibilità del personale e dei relatori, un centro universitario di eccellenza, lezioni frontali, articoli scientifici, dibattiti e confronti, pratica su cadaveri quale momento di studio delle strutture anatomiche e della loro variabilità, approfondimenti di implantologia su tutte le tecniche implantari di base ed avanzate, spirito di gruppo come atmosfera dominante.

Un corso da consigliare a tutti i colleghi che approcciano per la prima volta al mondo dell'implantologia ma anche a tutti coloro che da tempo si occupano di questa branca specialistica.



L'esperienza di Buffalo lascia al partecipante un bagaglio culturale unico ed una buona dose di ricordi, di contatti umani, di possibilità future di progetti condivisibili e la certezza di aver incontrato, in una parte lontana del mondo, persone stupende nell'incessante mosaico della nostra affettività.

Dottor Fortunato Alfonsi



anticipazioni

Master in Implantoprotesi Orale a Camaiore (LU)

Inizierà l'8 novembre il primo modulo del Corso annuale di Implanto-protesi orale organizzato dal Professor Ugo Covani. Sede del corso sarà l'Istituto Stomatologico Tirreno (Centro di Odontoiatria, Ospedale Unico della Versilia) al Lido di Camaiore in provincia di Lucca.



L'obiettivo del corso è quello di fornire ai partecipanti le conoscenze di base in tema di implantologia orale così da metterlo in condizione di affrontare il trattamento implanto-protesico di casi anche complessi attraverso una selezione effettuata con piena conoscenza dei problemi e dunque senza ansie o paure, grazie a una chiara razionalizzazione e assimilazione delle procedure sia chirurgiche che protesiche.

I partecipanti verranno messi nella condizione di gestire i casi implanto-protesici in maniera autonoma, dalla progettazione alla realizzazione del manufatto protesico secondo i più attuali orientamenti della letteratura scientifica internazionale.

Tra gli argomenti che verranno affrontati durante il corso: biologia dell'osso mascellare, semeiotica fisica e strumentale preimplantare, progettazione e programmazione delle soluzioni implantologiche, prima fase chirurgica degli impianti endossei, scelta della forma e della dimensione dell'impianto, gestione delle complicanze intraoperatorie, aspetti biologici e tecnici della seconda fase chirurgica, morfologia dei tessuti molli perimplantari, impianti e flora microbica del cavo orale, creazione di una morfologia ideale dei tessuti molli, programmazione della scopertura degli impianti, considerazioni estetiche sui tessuti molli, chirurgia estetica dei tessuti marginali perimplantari, il mantenimento igienico della ricostruzione implanto-protesica, perimplantite, la ricostruzione ossea pre-implantare, chirurgia del seno mascellare a scopo impiantare, la protesizzazione degli impianti endossei, il carico immediato degli impianti postestrattivi e l'implantologia immediatamente postestrattiva.

Il percorso formativo del corso comprenderà dieci incontri collegiali nelle giornate di sabato con orario dalle 9.00 alle 13.00 e dalle 14.00 alle 18.00, nonché 5 giornate di frequenza programmata e guidata delle attività cliniche presso il Centro di Odontoiatria dell'Ospedale Unico della Versilia in due partecipanti per volta.

I dieci incontri collegiali prevedono lezioni teorico-pratiche con l'ausilio di filmati didattici. Dalle 18 alle 20 del venerdì prima di ogni incontro saranno tenuti, per quanti fra gli iscritti al corso saranno interessati, seminari di approfondimento su temi che verranno fissati di volta in volta tenendo conto delle esigenze che si manifesteranno durante il corso.

È previsto che ogni partecipante effettui interventi su pazienti propri, sotto la diretta supervisione dei docenti.

Il corpo docente è rappresentato da una pluralità di professionisti che utilizzano quotidianamente, e da molto tempo, i sistemi implantari Premium e Kohno avendone approfondito tutte le possibilità di utilizzo ed essendo pertanto in grado di trasmettere ai partecipanti la loro specifica esperienza. Al quarto incontro Assistenti ed Igeniste dentali degli Odontoiatri iscritti al corso parteciperanno a una giornata di studio appositamente programmata per approfondire, nel rispetto dei ruoli, le rispettive conoscenze in una visione di lavoro di equipe. Al nono incontro potranno partecipare gli odontotecnici degli Odontoiatri iscritti al corso.

Direttore del corso è il Professor Ugo Covani, titolare della cattedra di Patologia Speciale Odontostomatologica dell'Università di Genova, Clinical Professor del Department of Oral and Maxillo - Facial Surgery - State University of New York at Buffalo e Direttore dell'Istituto Stomatologico Tirreno (Centro di Odontoiatria dell'Ospedale della Versilia).

Conosciamo il Professor Carlo Maiorana

Il Professor Carlo Maiorana ci racconta le sue impressioni sull'odontoiatria e l'implantologia moderna. Rispondendo a una serie di domande, Maiorana riesce a proporre a "Numeri UNO" e a tutti i suoi lettori un'analisi precisa dello stato attuale tra studio, ricerca e collaborazione e quelli che saranno gli sviluppi della scienza e della tecnica nel futuro dell'odontoiatria.

Professore, Lei partecipa a numerosi congressi Nazionali ed Internazionali, come considera il livello dell'odontoiatria in Italia rispetto al resto dell'Europa? E in particolare dell'implantologia?

Il livello qualitativo dell'odontoiatria europea negli ultimi due decenni è cresciuto sensibilmente, sia dal punto di vista clinico che scientifico, riducendo la suditanza dalla comunità statunitense che ha dominato il panorama fino al 1980. Certo, ancora molto c'è da fare, soprattutto per promuovere la ricerca di base, settore debole nel nostro paese, a causa della carenza di fondi governativi e di strutture adeguate messe a disposizione dei ricercatori e dei clinici. In generale, la comunità odontoiatrica italiana, nelle sue due espressioni universitaria e libero professionale, ha dato e dà un contributo molto forte alla crescita di questa branca, come testimoniato dalla consistente presenza nelle più autorevoli società scientifiche internazionali e negli eventi congressuali più prestigiosi. È un orgoglio constatare che, specialmente sul versante implantologico, l'Italia è considerata un punto di riferimento nella messa a punto di originali tecniche chirurgiche che oggi sono divenute patrimonio comune in alcuni settori specifici come la rigenerazione ossea e l'estetica.

Come vede il ruolo delle aziende italiane produttrici di impianti nel panorama nazionale e internazionale?

Oggi esistono realtà aziendali nazionali che meritano considerazione e rispetto, per gli sforzi considerevoli fatti nella ricerca e in investimenti volti a creare dispositivi implantologici in grado di competere con quelli prodotti dalle aziende internazionali più blasonate. Oggi alcune di queste aziende, come Sweden & Martina, sono pronte per il grande salto sul mercato internazionale, a condizione

che ogni prodotto sia testato mediante studi istologici su animale e trials clinici in accordo con i protocolli internazionali vigenti.

Quali sono secondo lei i requisiti che oggi deve avere un impianto?

Non esiste un impianto ideale per ogni situazione clinica, cosa che obbliga spesso il clinico a dotarsi di diverse morfologie implantari nella pratica clinica quotidiana, con conseguente aumento dei costi e complicazione nella gestione dello studio e nei rapporti con il laboratorio. Come sempre, ci dovrebbe venire in soccorso l'arte della semplificazione: gli sforzi delle aziende dovrebbero essere mirati, oltre che al perfezionamento delle superfici volto a migliorare l'osteointegrazione ed accelerare i tempi di trattamento, alla realizzazione di impianti sempre più versatili, da poter cioè essere impiegati con eguale successo nelle differenti situazioni cliniche. Oggi, la conoscenza della biologia e della biomeccanica e la possibilità di testare in vitro e in vivo nuove morfologie implantari, dovrebbe rendere più semplice il raggiungimento di questo obiettivo. Sweden & Martina si è mossa in questa direzione con la realizzazione recente dell'impianto Global, alla cui progettazione la nostra Scuola ha partecipato.

Come vede/interpreta la collaborazione tra università e industria nell'ambito della ricerca?

La collaborazione tra chi produce dispositivi e chi li utilizza è ovviamente auspicabile. È compito dell'Università, con il proprio bagaglio di esperienza nel campo della ricerca e dell'applicazione clinica, fornire alle aziende le linee guida per il perfezionamento dei dispositivi già esistenti e per la realizzazione di nuovi. Le aziende attraverso una politica di sempre maggiore investimento in protocolli di sperimentazione trials clinici in osservan-

za dei principi etici, possono contribuire in modo determinante a fornire all'odontoiatra i mezzi per effettuare trattamenti affidabili e predicibili a lungo termine. Oggi l'allungamento della vita media della popolazione ci pone di fronte alla necessità di effettuare riabilitazioni destinate a funzionare anche per diversi decenni, il che dovrebbe farci riflettere un po' di più ogni volta che venga proposto un piano di trattamento, specie a soggetti in giovane età con aspettative funzionali ed estetiche di grande rilevanza.

Come giudica il livello di preparazione dei neolaureati in Odontoiatria?

Il corso di laurea in odontoiatria si avvicina a compiere i trent'anni di vita. Grandi passi sono stati compiuti nel miglioramento della qualità dell'attività formativa, specie da quando agli allievi è stata data la possibilità di effettuare trattamenti sul paziente, sempre sotto la supervisione di tutors altamente qualificati. A breve, il corso di laurea avrà una durata di sei anni, che ad alcuni è sembrata eccessiva, ma il sesto anno sarà destinato ad incrementare ulteriormente il training clinico degli studenti che, come ben sappiamo, una volta superato l'esame di stato si troveranno direttamente "in trincea" e dovranno quindi dimostrare, oltre ad una conoscenza teorica approfondita, anche un'adeguata manualità clinica. Sicuramente la struttura del corso di laurea oggi e il feedback positivo che come docenti noi abbiamo ogni giorno ci consentono di affermare che il livello di preparazione dei neolaureati è nella media europea, con diverse punte di eccellenza legate alle differenti tradizioni cliniche di ogni ateneo.

E come vede il loro futuro nel panorama attuale?

A questo riguardo, forse, non si può essere grandemente ottimisti, anche se il

sottoscritto è abituato a pensare sempre in positivo e a reagire con determinazione alle situazioni di difficoltà.

La situazione economica del nostro paese, che tutti ben conosciamo, ha portato la popolazione a dover privilegiare investimenti nei settori di maggiore priorità, e spesso le cure odontoiatriche vengono considerate di secondaria importanza, non essendo, se non eccezionalmente, trattamenti quoad vitam. Inoltre, per un giovane odontoiatra che non abbia la fortuna di essere figlio d'arte, i costi da sostenere per avviare uno studio odontoiatrico sono assai elevati e se consideriamo che il numero degli odontoiatri è in costante aumento, le prospettive nella libera professione non sono certo rosee. A noi, che formiamo odontoiatri e che spesso siamo per i nostri ex allievi un punto di riferimento, spiace spesso vedere giovani talentuosi costretti a prestare la loro professionalità a strutture non idonee da un punto di vista della qualità clinica. Di recente sono nate strutture private in franchising che offrono ai giovani una possibilità di lavoro, anche se non tutte possono onestamente essere considerate allo stesso livello in termini di qualità di prestazioni erogate. E infine, non va dimenticato che in Italia non è ancora stato risolto il problema dell'esercizio abusivo della professione, situazione che ci dequalifica a livello europeo, di cui sempre si parla, ma la cui soluzione è sembrata fino ad ora impossibile. Appare inevitabile, per i motivi sopracitati, che la figura dello studio odontoiatrico monoprofessionale sia destinata a scomparire per lasciare spazio a studi associati nei quali le varie competenze possano fondersi, garantendo al paziente un livello di eccellenza che oggi per la vastità delle conoscenze richieste nelle varie specialità odontoiatriche non può essere contenuto in una sola testa e in due sole mani. A tutti i giovani odontoiatri, ma soprattutto ai miei ex allievi, il consiglio a non mollare mai e gli auguri più sinceri per il loro futuro.

Professor Carlo MAIORANA



Laureato in Medicina e Chirurgia presso l'Università di Milano nel 1982, ha conseguito nello stesso Ateneo la specializzazione in Odontostomatologia nel 1985 ed in Ortognatodonzia nel 1987.

È professore a contratto di Chirurgia Speciale Odontostomatologica dal 1989 al 1992.

Nel 1993 è ricercatore universitario della Facoltà di Medicina e Chirurgia di Milano per il raggruppamento di chirurgia Maxillo-Facciale.

Nel luglio 2000 risulta vincitore del concorso universitario per professore di II fascia per il settore scientifico-disciplinare F13B.

È titolare dell'insegnamento di Chirurgia Speciale Odontostomatologica al

Corso di Laurea di Odontoiatria e Protesi dentaria di Milano e dirige il reparto di Implantologia e Protesi estetica presso la Clinica Odontoiatrica degli Istituti Clinici di Perfezionamento.

Ha effettuato stages presso la Loma Linda University per la chirurgia ossea ricostruttiva e per lo studio delle proteine morfogenetiche e presso la New York University, per la chirurgia ortognatica.

La sua attività clinica è rivolta alla implantologia, alla osteointegrazione avanzata, alla chirurgia ortognatica, all'uso del Laser in odontostomatologia.

È autore di circa 200 pubblicazioni su riviste nazionali ed internazionali ed è stato relatore in numerosi congressi in Italia e all'estero.

È membro del comitato scientifico e

representante per l'Italia della Società Europea di Laser in Odontostomatologia (E.S.O.L.A.).

È membro della Società americana dei chirurghi orali e maxillo-facciali (A.C.O.M.S.).

È autore dei testi: "Chirurgia Speciale Odontostomatologica", "Il trattamento ortodontico-chirurgico delle disgnazie" e "Osteointegrazione Avanzata" insieme al Prof. Franco Santoro.

È membro del Board of Directors della European Association of Osseointegration.

Scelta del materiale di sutura in chirurgia orale

Esiste sul mercato un'infinità di fili e di aghi per effettuare la chiusura di un sito operatorio. La sutura riveste una grande importanza, sia nella scelta del filo più adeguato, sia nella tecnica di annodamento più adatta. La sutura fa parte dell'intervento chirurgico. Trascurare questa fase può avere conseguenze negative sull'esito dell'intervento e sui risultati ottenuti

La sutura si definisce come il metodo con il quale una ferita spontanea o provocata da un'incisione, viene chiusa per permettere la guarigione e il ripristino dei tessuti lesi. Esistono diversi metodi di sutura. In chirurgia odontostomatologica l'uso di un filo e di un ago rimane il metodo più sicuro e più diffuso. L'unità di sutura (US) è definita come una confezione che comprende un ago di sutura (le cui caratteristiche possono variare secondo le esigenze dell'operatore e della situazione clinica) e un filo di calibro e di caratteristiche variabili; l'insieme viene imbustato e sigillato in una bustina sterile che consente al chirurgo di avere a disposizione un materiale stabile nel tempo, senza necessità di manipolazione o di montaggio per essere utilizzato. L'US, dispositivo monouso, deve comportare tutte le indicazioni necessarie alla scelta del prodotto, ossia:

- caratteristiche dell'ago (forma, lunghezza, curvatura)
- caratteristiche del filo (composizione, lunghezza, calibro)
- modo di sterilizzazione dell'US e data di scadenza del dispositivo
- marchio CE
- nome commerciale

L'ago

La fabbricazione dell'ago è estremamente importante in quanto esso deve presentare una resistenza tale da poter subire diversi passaggi attraverso i tessuti senza danneggiarsi. **L'ago presenta 3 parti diverse: la punta, il corpo e la cruna.**

La punta: la punta è la parte attiva dell'ago, quella che determina con più o meno facilità, la capacità di penetrazione nei tessuti. In bocca esistono diversi tessuti che hanno una resistenza diversa e tempi di guarigione diversi: la mucosa, la gengiva cheratinizzata, il periostio, il tessuto connettivale, l'osso e i denti. Nella grande maggioranza dei casi, più tessuti vengono coinvolti nella sutura e l'ago deve essere in grado di penetrarli facilmente. La resistenza della punta dell'ago è molto importante perché deve essere in grado di attraversare più volte i tessuti senza danneggiarli. Una punta deformata è in grado di creare microlesioni ai tessuti e diminuirne la resistenza alla trazione del filo, essa non deve mai essere manipolata con un porta-aghi.

Il corpo: l'ago deve avere una lunghezza sufficiente per adattarsi ai vari siti della cavità orale. Generalmente di forma cilindrica, il corpo dell'ago può anche essere di forma triangolare per facilitare il passaggio attraverso i tessuti cheratinizzati. Tuttavia la forma triangolare è molto aggressiva per i tessuti della bocca e vi è il rischio di provocare una netta diminuzione della resistenza tessutale e un cedimento della sutura. L'ago cilindrico è meno traumatico ma presenta una punta poco adatta ai tessuti duri che tende a smussarsi rapidamente, esso è più indicato per la sutura delle mucose (labbra, lingua, pavimento della bocca, ecc.).

Per ottimizzare il passaggio attraverso i tessuti (punta triangolare tagliente) e ottenere una minima traumaticità (corpo rotondo) i fabbricanti mettono a disposizione del chirurgo l'ago Tapercut, eccellente combinazione dei 2 precedenti aghi. La curvatura degli aghi serve alla scelta del numero di passaggi nei lembi e alla profondità della sutura. Se il chirurgo desidera attraversare 2 lembi da suturare con un unico passaggio dell'ago, la sua scelta si orienterà verso la curvatura a 1/2 cerchio. Se invece desidera ottenere una fuoruscita molto rapida dell'ago attraverso un solo lembo oppure

se l'ago viene introdotto profondamente nei tessuti, utilizzerà preferibilmente un ago 3/8 o 5/8 di cerchio. L'importante è rispettare una stessa distanza di circa 2 mm dalla rima su entrambi i lati. Le altre curvature (ago slitto, 1/4 e 1/8 di cerchio) non sono generalmente adatte alla chirurgia orale.

La cruna: la parte terminale dell'ago è la zona meno resistente. In questa zona, dove il filo di sutura viene introdotto nell'ago, la resistenza dell'acciaio è scarsa e l'ago facilmente deformabile. Per questo motivo (esattamente come per la punta) la presa con un porta-aghi è vivamente sconsigliata. Qualunque danno sulla punta o sulla cruna potrebbe creare una lacerazione dei tessuti suturati durante il passaggio dell'ago e indurre una minore resistenza della sutura durante il periodo di guarigione.

Il filo

Senza descrivere la storia dei fili di sutura che inizia 4000 anni a.c. in Egitto, possiamo affermare che le prime vere tecniche di sutura ebbero inizio nel sedicesimo secolo, ma fu necessario aspettare il diciannovesimo per assistere a un netto progresso della chirurgia e all'impiego di materiali più moderni. Dopo la prima guerra mondiale, la fabbricazione dei fili di sutura si industrializzò e la loro qualità progredì notevolmente. Fino al 1930, i fili più utilizzati erano la seta nera e il catgut, derivato da intestini di bue. I primi fili sintetici non riassorbibili furono ideati negli anni 40 e il loro utilizzo si generalizzò dopo la seconda guerra mondiale. Nel 1970 fu inventato il primo filo riassorbibile sintetico: il Dexon. Nonostante i progressi della chirurgia, diventata sempre meno invasiva, la richiesta di fili di sutura non diminuisce. I numerosi fili esistenti sul mercato traducono la volontà di proporre sempre una soluzione più adatta alle diverse situazioni cliniche riscontrate.

I fili di sutura possono essere classificati in 2 grandi categorie:

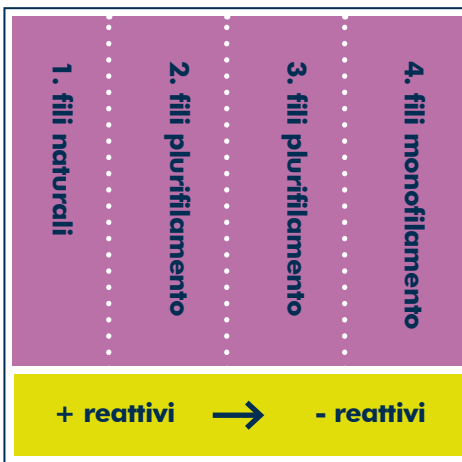
- i fili riassorbibili
- i fili non riassorbibili.

In questi due gruppi di fili, esistono fili sintetici derivati dall'industria chimica e fili naturali. I fili possono essere plurifilamento (associazione di piccolissimi filamenti intrecciati tra di loro per conferire una maggior resistenza e un diametro all'insieme) o monofilamento. I fili plurifilamento possono essere rivestiti per facilitare il passaggio attraverso i tessuti e renderli meno permeabili ai fluidi della cavità orale (sangue, saliva). I monofilamenti presentano generalmente una minore tenuta del nodo che tende a sciogliersi, ma una buona tecnica di sutura evita questo problema. La riassorbibilità di un filo dipende dalla velocità di perdita della resistenza iniziale:

- un filo che perde la sua resistenza meccanica nei primi 60 giorni dall'impianto nel tessuto, è considerato come filo riassorbibile
- un filo capace di conservare la sua resistenza iniziale per almeno 60 giorni è considerato non riassorbibile. Dopo questo periodo sarà comunque riassorbito dai tessuti e lentamente eliminato per via enzimatica. Considerata la velocità di guarigione dei tessuti della cavità orale (14 giorni per ritrovare la sua resistenza iniziale) un filo di sutura non dovrebbe essere rimosso prima del 12° giorno. È importante conoscere la reazione tessutale dei materiali prima di scegliere il filo che utilizzeremo per suturare una ferita. Ogni filo è considerato come corpo estraneo e induce una reazione

infiammatoria che si aggiunge a quella naturale provocata dalla ferita stessa. La scelta del filo deve essere fatta sulla base della minore reattività, specialmente per interventi che prevedono di ottenere una rapida guarigione.

Questa la scala di reattività dei fili:



Per esempio quando il chirurgo inserisce uno o più impianti e realizza intorno a loro una rigenerazione ossea con membrana, sembra logico (se non doveroso) non adoperare un materiale di sutura che induce una forte infiammazione e rischia di ritardare la guarigione, compromettendo l'intervento. È bene evitare quindi in questo caso l'utilizzo di seta nera.

COMPOSIZIONE DEI FILI DI SUTURA

Principali fili riassorbibili

Catgut: rappresenta il filo riassorbibile più anziano. La sua produzione è stata vietata con un decreto della comunità europea nel 2001 per causa della trasmissione del prion. Era composto di fibre di intestino di bue intrecciate e mantenute in bagno in una soluzione alcolica.

Acido poliglicolico: consente di ottenere delle fibre molto solide ma che non hanno nessuna stabilità in ambiente umido. In presenza di saliva e di sangue, la fibra ritorna allo stato iniziale di monomeri di acido glicolico e viene naturalmente eliminata per via idrolitica. Queste caratteristiche fanno del filo in Poly Glicolic Acid (PGA) un materiale resistente, naturalmente metabolizzato e bene tollerato all'interno dei tessuti (RESORB - RESORB FAST).

Polidiglactin 910: copolimero di acido glicolico e acido lattico (10%). La presenza di acido lattico relativamente idrofobo ritarda la penetrazione dell'acqua nei filamenti. In una seconda fase la stessa molecola ne accelera la penetrazione e permette la reazione idrolitica del filo. In questa maniera il filo conserva più a lungo la sua resistenza e viene riassorbito più completamente dopo la seconda fase chimica.

Polidiossano: monofilamento riassorbibile sintetico. Questi fili possiedono una elevata resistenza e permettono di effettuare dei nodi facilmente. Il filo conserva il 70% della sua resistenza dopo due settimane, cioè al momento in cui viene rimosso. In più offre un'elevata igiene alla ferita poiché la sua struttura non consente ai batteri di penetrare l'anima del filo (RESORB MONO).

Glicomer 631: composto di acido glicolico (60%) carbonato di trim etilene (26%) e diossano (14%). Questo filo offre una grande maneggevolezza e un'ottima scorrevolezza all'interno dei tessuti. La re-

sistenza del nodo è paragonabile a quella ottenuta con un filo plurifilamento.

Poliglecaprone: copolimero di acido glicolico (75%) e di epsilon-caprolattone (25%). Esso offre una grande elasticità oltre a una buona scorrevolezza. Il filo perde totalmente le sue caratteristiche di resistenza dopo 3 settimane. I procedimenti di sterilizzazione termica non possono essere applicati ai fili riassorbibili. I fili riassorbibili sintetici vengono dunque sterilizzati con l'ossido di etilene, ma questo procedimento richiede l'umidificazione del filo e induce un inizio di reazione idrolitica. Per questo motivo i fili vengono completamente disseccati dopo la loro sterilizzazione e protetti in confezioni metalliche termo-sigillanti.

Principali fili non riassorbibili:

I fili non riassorbibili sono stabili dal punto di vista fisico-chimico e possono rimanere nei siti operatori per lunghi periodi. Nel caso della cavità buccale devono comunque essere rimossi intorno al quattordicesimo giorno.

Seta: di origine naturale il filo di seta è costituito da un grande numero di sottili filamenti prodotti dal baco di Bombyx. Questi filamenti sono trattati e intrecciati intorno ad un'anima centrale. Tale trattamento rende il filo estremamente permeabile ai fluidi e l'industria tenta di diminuire questo inconveniente, rivestendoli di cera o silicone, per ottimizzarne la scorrevolezza e l'impermeabilità. Tuttavia, il procedimento risulta poco efficace dopo un certo numero di passaggi del filo attraverso i tessuti e la seta si imbibisce fortemente, creando a contatto dei tessuti in fase di guarigione una grande infiammazione (vedere foto nel case report). Il grande vantaggio del filo di seta risiede nel suo costo poco elevato e nel fatto che il nodo non si scioglie facilmente (Silk).

Poliammide: i poliammidi 6 e 6-6 presentano una grande resistenza e un'elevata elasticità anche con piccoli diametri. Di origine sintetica, possono presentarsi sotto forma di monofilamenti o plurifilamenti rivestiti. Il rivestimento conferisce al filo un comportamento quasi simile a un monofilamento all'interno dei tessuti. Con questi fili è molto importante effettuare correttamente il nodo (POLIMID plurifilamento; POLINYL monofilamento).

Poliestere: Scoperto in Gran Bretagna negli anni 40, il poliestere conferisce al filo di sutura una grande durezza e dunque una notevole traumaticità tessutale. Per questo motivo è indispensabile che il filo venga rivestito di silicone per migliorarne la scorrevolezza e diminuire l'assorbimento di sangue, saliva e batteri. Questi fili mantengono bene la loro forza tensile sulla ferita anche dopo 2 settimane (POLISOFT).

Poliuretano: il poliuretano poliuretano si ottiene con un processo chimico di polimerizzazione che conferisce al prodotto una regolarità di diametro, una superficie omogenea, una grandissima resistenza tensile (anche con diametri piccoli) e una particolare elasticità. Questo monofilamento viene generalmente colorato per ottimizzare la visibilità in fase di annodamento. È considerato come uno dei migliori fili attualmente presente sul mercato (POLIFLEX).

Case report

Nelle immagini si vede il risultato del comportamento di 2 fili diversi nel sito di estrazione di un ottavo superiore. Sono stati inseriti e annodati un filo di seta nera e un filo plurifilamento nella gengiva vestibolare e palatale della paziente. I due fili sono stati rimossi dopo 10 giorni dall'intervento per facilitarne l'esame istologico. Il risultato dimostra in quale maniera i fili plurifilamento non rivestiti e di origine naturale sono in grado di provocare una fortissima reazione infiammatoria, incompatibile con una guarigione rapida della ferita. Questi fili si comportano come una spugna che assorbe i fluidi e i batteri presenti nella cavità orale. Rimanendo in contatto con i tessuti in via di rigenerazione, ritardano la guarigione di prima intenzione che si desidera ottenere.

Discussione

La scelta di un filo di sutura non si deve fare per abitudine o per caso. Le immagini istologiche presenti in questo articolo dimostrano la sensibile differenza di comportamento e di risposta tissutale per uno stesso sito, uno stesso paziente, nello stesso periodo con due fili diversi. I fili plurifilamenti sono fili che possiedono generalmente una buona tenuta del nodo in quanto sono fili intrecciati. Il loro più grande difetto è quello di assorbire il sangue, la saliva e i detriti cellulari dei tessuti attraversati, portandoli al contatto con la ferita. Il loro diametro non è costante e devono essere rivestiti per renderli uniformi e meno permeabili. I monofilamenti, esclusivamente di origine sintetica, hanno proprietà biologiche estremamente elevate. Non inducono reazioni tissutali importanti e partecipano alla buona guarigione della ferita. Tuttavia è meno facile manipolarli: una buona conoscenza dei nodi e delle tecniche di annodamento è indispensabile per utilizzarli in modo efficace. Lo strumentario per effettuare una sutura è molto importante. Porta-ago o pinze inadatte all'unità di sutura non fanno altro che rovinare l'ago e il filo, compromettendo totalmente l'intervento.

Conclusione

In chirurgia orale la sutura permette di riavvicinare i lembi per proteggere i tessuti in fase di guarigione, evitare un'emorragia e mantenere nel sito operatorio materiali emostatici e di rigenerazione tissutale. La sutura favorisce la cicatrizzazione riducendo le complicanze postoperatorie e limitando la contaminazione della ferita di origine alimentare. In chirurgia parodontale, la sutura permette di spostare e di immobilizzare un lembo, un innesto o una membrana. In implantologia la sutura favorisce l'osteointegrazione degli impianti. Tali benefici risulteranno dalla scelta del materiale più adatto al caso clinico e dalla tecnica di annodamento più adeguata all'intervento. Tecnica di incisione, materiale di sutura e buona realizzazione dei nodi sono i fattori principali di un'eccellente tecnica operatoria.

References

1. N.Giannone, S. D'amato, A. Lanza. Suture non riassorbibili vs suture riassorbibili in chirurgia orale. Italian Oral Surgery, 2005, 5:19-27
2. Ivanoff CJ, Widmark G. Non resorbable versus resorbable sutures in oral implant surgery: a prospective clinical study. Clin Impl Dent Rel Res 2001;3:57-60
3. JF Gaudy, C. Bilweis, B. Lazaroo, F. Tilotta. Incisions et sutures, editions CdP PARIS, 2007
4. Manuale delle suture e dei prodotti speciali. SEE, Quinta edizione, Gennaio 2000
5. D. Mac Gowan: An atlas of minor Oral Surgery, Editions CdP, Paris, 1993

Professor Salvatore GABRIELE



Advanced international studies in bone reconstruction in implant dentistry presso la University of California, Los Angeles.

Master di anatomia cranio-cervico-facciale presso l'Università di Parigi.

Master di protesi maxillo-facciale presso l'Università di Parigi.

Specializzato in medicina estetica presso il Collège National de Médecine esthétique(ParisV).

Docente di anatomia e chirurgia orale presso la scuola di specializzazione in chirurgia orale, Università Paris-Descartes (direttore Prof. JF Gaudy).

Professore di chirurgia odontostomatologica, Università degli Studi di Bari.

Presidente e fondatore della Società Italiana di Anatomia e Patologia Orale (SIAPO).

Autore del CD "Suture e tecniche di annodamento in chirurgia orale".

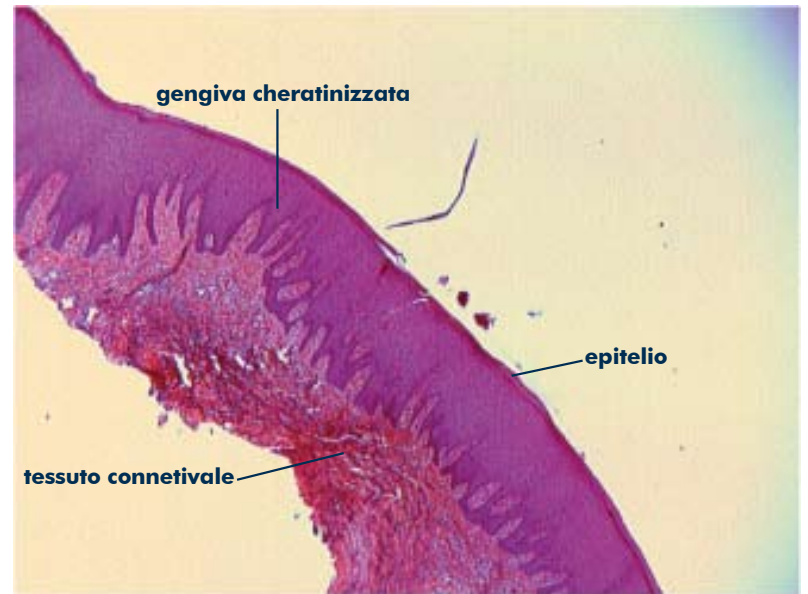
Autore di diverse pubblicazioni di interesse chirurgico e di anatomia oro-facciale.

biografia

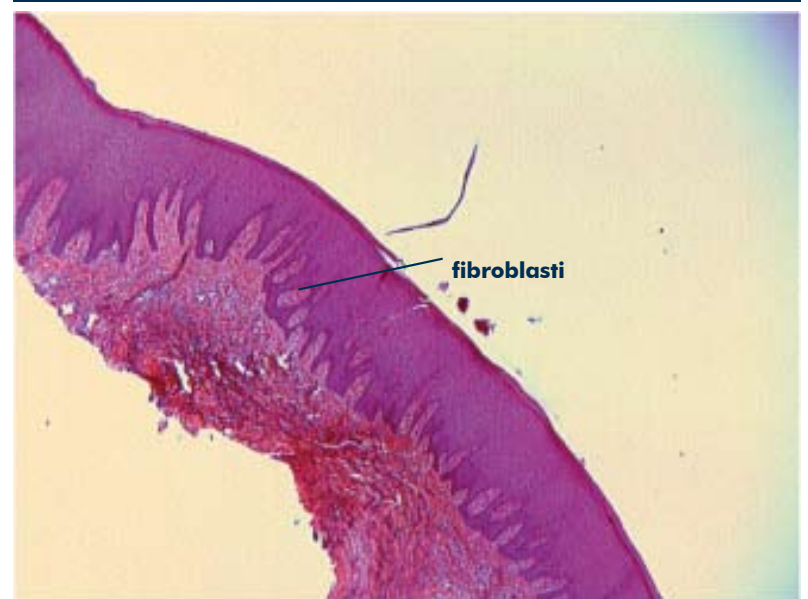
Laureato in odontoiatria e protesi dentaria cum laude presso l'Università di Parigi nel 1981.

Postgraduated in implantology and periodontics presso la New-York University.

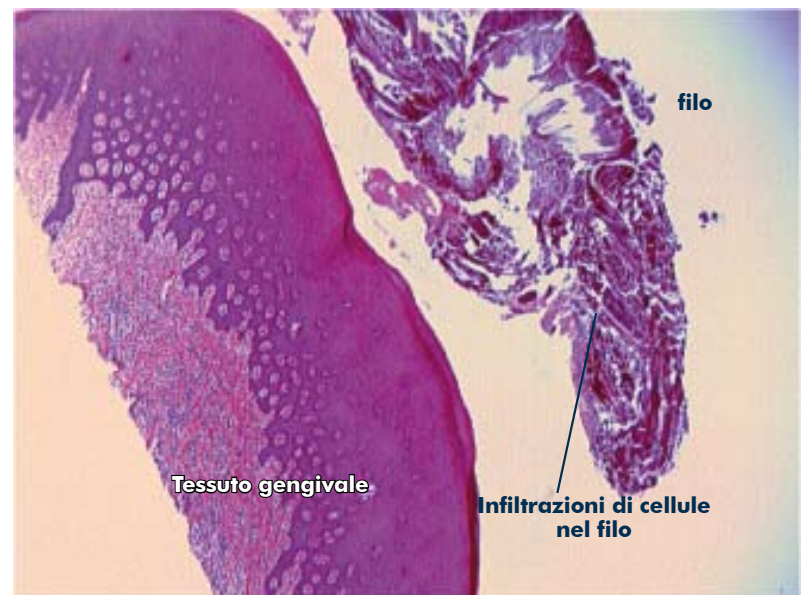
Istologia del filo di seta nera



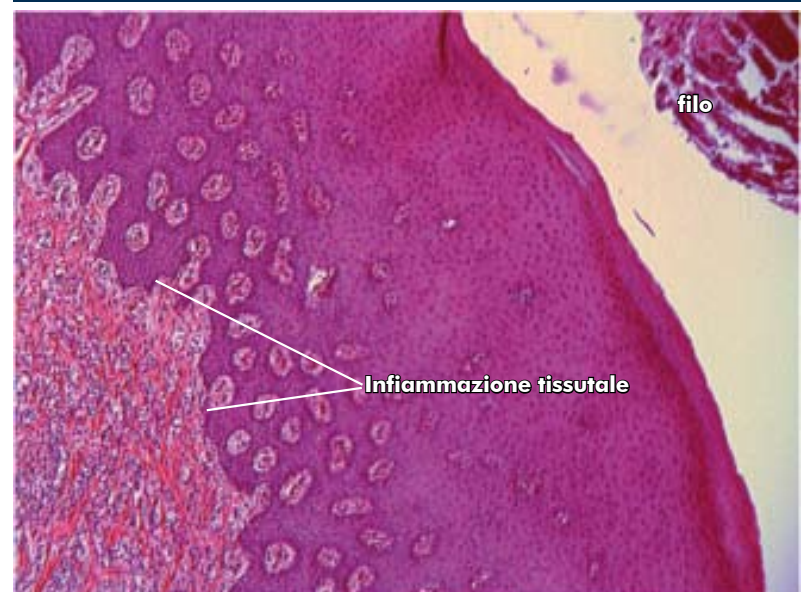Istologia del filo di seta nera: l'infiammazione gengivale è notevolissima e si estende fino all'interno del tessuto cheratinizzato (1)



Istologia di un filo plurifilamento non rivestito



Filo plurifilamento x100: il filo si ritrova all'esterno della ferita durante la fase di preparazione dell'esame istologico. Si nota la grande reazione infiammatoria dei tessuti a contatto col filo e la penetrazione di cellule infiammatorie tra i filamenti della sutura (1)



Prosegue in questo numero la rubrica destinata ad aggiornare i nostri lettori sui lavori sperimentali e clinici che si sono conclusi e hanno condotto a una pubblicazione; apriamo poi una finestra su alcune delle numerose ricerche che ancora non si sono concluse ma che ci danno sempre nuove e aggiornate indicazioni cliniche e terapeutiche.

Siamo orgogliosi di sottolineare che molti di tali studi stanno riscontrando un vasto successo anche a livello internazionale, come dimostrato recentemente dal prestigioso premio per la "Best Oral Communication in EAO Meeting 2008" conferito il 18 settembre scorso a Varsavia al Dott. Luigi Canullo in occasione del 17° Congresso Internazionale EAO (European Academy of Osseointegration).

La presentazione del Dottor Canullo, dal titolo "Individual Bone Pattern and Peri-implant Bone Loss in Patients Treated by Implants with Platform Switching Concept: Clinical and Histological Randomized Controlled Trial", nasce da uno studio condotto in associazione all'Università di Bonn, nell'ambito di una serie di investigazioni sullo Switching Platform.

Ottanta impianti Global di 4 diversi diametri (3.80, 4.30, 4.80 e 5.50 mm) sono stati inseriti in 42 pazienti, suddivisi in gruppi in funzione del diametro di impianto ricevuto. Obiettivo del lavoro era valutare la risposta del riassorbimento osseo ai diversi diametri dell'impianto, anche in funzione della diversa qualità dell'osso a livello locale; il protocollo prevedeva che tutti gli impianti venissero caricati con un pilastro del medesimo diametro (3.80 mm), secondo un concetto di Switching Platform.

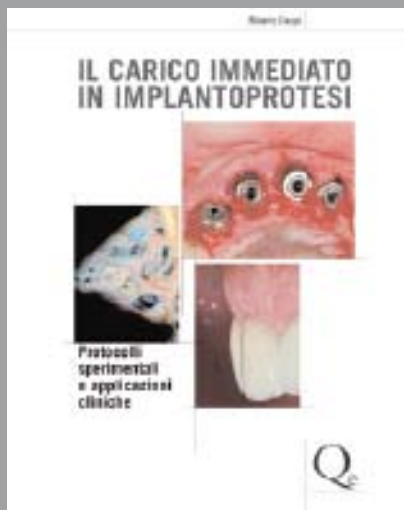Il lavoro ha dimostrato come il livello di riassorbimento sia significativamente ridotto in presenza di Switching e come anche in questi casi l'ampiezza del mismatching (ovvero la differenza fra il diametro implantare e quello del pilastro) sia inversamente proporzionale al riassorbimento: maggiore è l'ampiezza dello switching, minore è il livello del riassorbimento. Lo studio ha anche dimostrato come la qualità dell'osso sia in grado di influire su questi parametri.



17° EAO Meeting, Varsavia, 18 settembre 2008: il Prof. Friedrich Neukam, Past President dell'EAO, premia il Dott. Luigi Canullo, vincitore della "Best Oral Communication in EAO Meeting 2008"

Recensioni

Roberto Crespi, Il Carico Immediato in Implantoprotesi, Quintessenza Edizioni, 2008, pp 208.



È con vero piacere che vi consigliamo la lettura di questo libro, recentemente edito da Quintessenza. Negli ultimi anni abbiamo assistito al sempre maggiore affermarsi del carico immediato in implantoprotesi, e molto si è detto e molto si è scritto.

Nel panorama della letteratura sull'argomento, tuttavia, questo libro si distingue per alcune sue caratteristiche che lo rendono piacevole e interessante, quali l'eccellente qualità delle immagini fotografiche e la semplicità di esposizione; il lettore viene guidato in un percorso di formazione con la descrizione di protocolli clinici molto pratici, supportati da evidenze scientifiche, istologiche e adeguato follow up.

La prima parte del libro fornisce delle considerazioni generali in tema di carico immediato, e dà indicazioni in merito alla valutazione del paziente, alle condizioni operative, alla morfologia delle fixture da utilizzare, alle tecniche chirurgiche operative e ai protocolli protesici. La seconda parte del libro spiega in maniera dettagliata i possibili protocolli per la risoluzione di casi di mono, parziale e totale edentulismo, mentre nella terza parte vengono analizzati gli aspetti fisiopatologici delle perimplantiti e vengono esplicitate le linee guida della corretta igiene orale per il corretto mantenimento dell'impianto. Nei diversi capitoli vengono documentati in maniera esemplare moltissimi casi clinici, in cui gli utilizzatori degli impianti di Sweden & Martina troveranno ancora una volta prova evidente della funzionalità e della performance di tali sistemi.

A. Barone, R. Cornelini, R. Ciaglia, U. Covani, Implant Placement in fresh extraction sockets and simultaneous osteotome sinus floor elevation: a case series, Int J Periodontics Restorative Dent. 2008 Jun;28(3):283-9

Vi presentiamo l'ultimo lavoro pubblicato in ordine di tempo dal gruppo di studio dei Dottori A. Barone, R. Cornelini, R. Ciaglia, e dal Prof. U. Covani relativo all'utilizzo post-estrattivo immediato degli impianti Premium, con contemporaneo rialzo del seno ottenuto con l'uso di osteotomi.

Lo studio ha incluso 12 pazienti, che hanno ricevuto altrettanti impianti post-estrattivi immediati in seguito all'estrazione di un premolare superiore, e ai quali è stato contemporaneamente rialzato il pavimento del seno poiché si era in presenza di una dimensione ossea verticale altrimenti insufficiente ad accogliere un impianto (altezza media dell'osso 7.8 mm).

Il rialzo è stato eseguito con l'utilizzo di osteotomi e il difetto osseo è stato colmato con una miscela di collagene e particolato suino. Gli impianti sono stati caricati a 6

mesi. Un impianto è fallito in fase di guarigione precoce a causa di un ascesso. Gli altri impianti si sono tutti integrati con successo, e a 18 mesi la dimensione media dell'osso era di 12 mm. Gli autori concludono il lavoro affermando che il protocollo da loro seguito in questi casi non ha presentato problemi ed è risultato predicibile.

Ricerche in atto

In tema di implantologia protesicamente guidata, l'Università di Milano sta conducendo dal 2007 una interessante serie di studi tramite l'analisi di modelli matematici ad elementi finiti sul comportamento degli impianti Global, caricati con protesi di tipo Toronto Bridge.

I risultati preliminari sono stati presentati alla VIII Giornata di Studio su Biomateriali e Biomeccanica di Catania. Il gruppo di studio, composto dal Prof. Carlo Maiorana, e dai Dottori Marco Cicciù, Giacomo Risitano, Giordano Franceschini, sta ora analizzando come la diversa distribuzione del carico masticatorio possa influenzare la resistenza meccanica di una Toronto e come la posizione degli impianti possa influenzare la frattura delle viti di serraggio o la struttura protesica.

L'obiettivo finale è quello di suggerire un protocollo che permetta al protesista di valutare il piano di riabilitazione valutando la posizione ideale degli impianti, il loro asse di inserimento, e la distribuzione corretta dei carichi masticatori.

Sta portando ai primi risultati la collaborazione scientifica iniziata fra Sweden & Martina e ARDEC, nella persona del dottor Daniele Botticelli. I primi esperimenti eseguiti su animali sono terminati e presto saranno a disposizione i dati scientifici. I campi di studio affrontati sono molteplici, tutti centrati sulla valutazione della superficie Zirti in varie simulazioni sperimentali di situazioni cliniche.

Sono state studiate ben 5 variabili che riguardano gli impianti immediati nei siti estrattivi. I primi dati saranno divulgati ufficialmente durante il prossimo congresso ARDEC, che si terrà in Rimini il 28-29 novembre 2008, e successivamente esposti in occasione del prossimo congresso di implantologia, il X Premium Day, che si svolgerà ad Abano Terme dal 18 al 20 giugno 2009. In questi esperimenti sono state studiate le differenze fra l'installazione di impianti con apertura dei lembi e senza apertura, fra impianti installati in posizioni diverse all'interno degli alveoli, fra impianti di forma e dimensioni diverse (Premium vs Kohno 5), fra tecniche rigenerative con membrane e con sostitutivi dell'osso (Finceramica).

Il secondo argomento studiato è stato quello dello studio dell'osteointegrazione della superficie Zirti usando torque differenti: > 35 NCm; ~20 NCm; ~15 NCm; ~7.5 NCm. Anche questi dati saranno disponibili per il congresso ARDEC.

Il terzo campo studiato è stato quello del platform switching. Anche questo esperimento è stato terminato e i preparati istologici saranno pronti entro la fine dell'anno o inizio anno nuovo.

Infine, l'ultimo campo affrontato è quello delle guarigioni precoci attorno agli impianti. Sono stati utilizzati modelli per il rialzo di seno (i dati saranno disponibili entro la fine dell'anno o inizio anno nuovo) e modelli di simulazione di siti estrattivi (questo esperimento è in corso).

In questo numero, per la rubrica "Domande e Risposte" abbiamo rivolto all'Odt. Alessandro Conforti, una serie di domande sui nuovi sistemi CadCam e sull'approccio a queste nuove tecniche.

D: I sistemi Cad, in quale misura cambiano il normale procedimento produttivo di un laboratorio?

R: I sistemi Cad attuali che offrono un sistema software semplice ed intuitivo aiutano l'odontotecnico non solo nella velocità di esecuzione di una cappa o un ponte, ma danno la possibilità di avere un processo di lavorazione con un elevato standard precificabile nel tempo.

D: Una volta decisa la produzione di una protesi in zirconio tramite sistematica Echo, quali sono i momenti di coordinamento fra il dentista e il tecnico, necessari per un buon risultato?

R: A mio parere non vi è nessuna variazione rispetto alla normale produzione di elementi con procedimento di fusione a cera persa. Impronta precisa e leggibile a 360°, prova in situ per la verifica di chiusura e congrua impronta di posizione sono i passaggi necessari con qualunque tipo di produzione in cui decidiamo di eseguire il nostro lavoro.

D: Molte persone del settore si stanno interessando sia allo zirconio in quanto materia prima che ai sistemi CadCam per produrlo. Lei che tipo di approccio ha avuto?

R: Io utilizzo sistemi CadCam da sette anni, ed ho potuto apprezzare l'evoluzione sia hardware che software, nel mio laboratorio utilizzo attualmente il sistema ECHO (Sweden & Martina) non solo per l'ossido di zirconio ma anche per il cobalto cromo tramite la sinterizzazione laser, e la progettazione di Abutments. Sono convinto che in futuro queste tecnologie ci consentiranno di utilizzare altri materiali: Palladio Argento, PMMA, Allumina ecc. Le nuove tecnologie, inoltre, ci presentano oggi nuove frontiere e nuove sfide: software di pianificazione e strumenti per la realizzazione di guide per l'implantologia, possibilità di produrre protesi complesse quali Toronto, barre o sovrastrutture avvitate per impianti con la ripetibilità, precisione, passività di fit che solo sistemi industriali di alto contenuto possono garantire.

D: Adesso che la tecnologia Cad sta invadendo il mercato, non teme che la creatività dell'odontotecnico venga sminuita?

R: Assolutamente no! Per creatività si intende la "stratificazione e modellazione della ceramica", tutti i passaggi precedenti sono frutto di una tecnica di precisione di modellazione, fusione e chiusura cappe. Chiamiamola fase di progettazione strutturale che ormai affidiamo al CadCam, l'odontotecnico del prossimo futuro si dividerà in due sezioni:

A. Un ottimo informatico che sappia gestire software ed hardware in connubio alla profonda conoscenza delle sottostrutture.

B. Un ceramista ad alto livello che sappia garantire un'estetica sempre più evoluta, nessuna macchina in futuro potrà sostituire la creatività e la mano di un ceramista.

D: Oggi c'è un mercato Cad in fermento, gli odontotecnici sono confusi. Lei quali consigli darebbe ad un collega che ha deciso di avvicinarsi a queste nuove tecniche?

R: Il consiglio che posso dare è quello di affidarsi prima di tutto ad una ditta consolidata nel settore dentale, la seconda è quella di scegliere un sistema affidabile e con un software semplice e un sistema Cam preciso e in continua evoluzione.

D: Quale ceramica e/o tecnica di ceramizzazione viene consigliata per la stratificazione delle cappette in zirconio?

R: Non posso dire quale ceramica è migliore, ce ne sono ormai molte in commercio, bisogna vedere quella che meglio si sposa con le caratteristiche del ceramista. Consigliare in poche righe quale tecnica di stratificazione è da utilizzare sarebbe superficiale e poco professionale.

D: Che vantaggi abbiamo dalla produzione di elementi in cromo cobalto tramite laser-sinterizzazione?

R: Il primo vantaggio è quello di avere una struttura priva di "tensioni" e soprattutto una lega non ossidata o con possibili impurità, poi ovviamente costi e tempi di lavorazione.

D: In base alle sue competenze, come ritiene oggi da un punto di vista estetico, di precisione e di resistenza un manufatto in zirconio rispetto a una tradizionale metallo ceramica e quale rimane la sua scelta elettiva?

R: Io prediligo comunque il metallo. Un bravo ceramista riesce sempre ad eseguire una metallo ceramica precisa ed estetica. Sicuramente una struttura portante "bianca

o colorata", aiuta a raggiungere con meno esperienza un ottimo risultato estetico. Se parliamo di precisione e resistenza tra zirconio e metallo potremmo scrivere se non un libro, almeno un "trattato".....

D: Qual è la differenza tra un sistema ottico e un sistema a contatto, relativamente alle precisioni?

R: Il sistema a contatto è oggi ancora più preciso rispetto a quello ottico ma solo rispetto al singolo elemento, per la lettura di una travata sono convinto che sistemi a luce "strutturata" siano i migliori.

D: Esistono limiti estetico-meccanici ad una riabilitazione (meso\eso-struttura) in zirconio?

R: Su una meso-struttura in zirconio avvitata su impianti, la cosa più importante è la precisione di adattamento alla fixture e alla passività, non ritengo che ci siano limiti meccanici e tanto meno estetici.

D: C'è una grande attesa per gli elementi in lega palladiata. Quali sono gli aspetti ancora indefiniti che rallentano tale progetto?

R: Sicuramente la sinterizzazione laser con una lega Palladiata sarà un grosso passo avanti, ciò che rallenta il progetto non sono aspetti "indefiniti", ma il costo ancora elevato per la produzione della polvere della lega. Non dimentichiamo che questa, deve essere atomizzata e deve avere come caratteristiche peculiari quello di non superare i 70 micron di granulometria, per poter quindi preparare questa polvere, sono necessari grossi quantitativi in peso (Kg.), che portano i costi alle stelle. Nel momento in cui la tecnica di produzione sarà affinata e quindi sarà possibile "vendere" cappe e ponti sinterizzati con lega palladiata, il costo scenderà in maniera proporzionale alla richiesta.

D: Nella realtà odontotecnica Italiana è possibile che tale tecnologia possa cambiare l'attuale sistema lavorativo o semplicemente risulta un'integrazione a quello attuale?

R: Questa tecnologia cambierà certamente l'attuale sistema lavorativo, non sarà un'integrazione ma un decisivo passo avanti. Credo che chi non starà al passo con i tempi, avrà grossi problemi.

D: Come viene recepita dall'"Utente Odontotecnico" la presenza di aziende che partecipano alla produzione di parti di dispositivo medico?

R: E' difficile rispondere a questa domanda, ogni laboratorio odontotecnico ha un proprio modo di vedere ed affrontare il futuro, credo che molto dipenda dall'abilità imprenditoriale e dal "feeling" con le aziende con cui collabora.

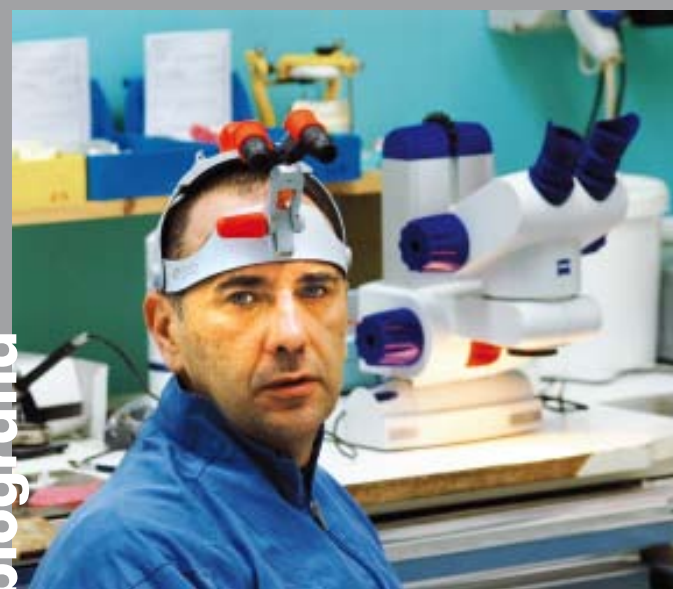D: Quali vantaggi può ricevere l'odontoiatra cliente Sweden & Martina nell'appoggiarsi a un laboratorio che utilizza la tecnologia CadCam Echo?

R: Come già detto in precedenza, il vantaggio primario è la predicibilità nel tempo, un altro vantaggio è che con il software che utilizziamo abbiamo un database dove le scannerizzazioni dei modelli e monconi dei pazienti sono sempre presenti, quindi se per qualsiasi caso il nostro clinico dovesse perdere un ponte o un elemento, farlo cadere in malo modo e romperlo, o altri casi imprevedibili, l'Odontoiatra non sarà costretto a riprendere l'impronta poiché noi saremo in grado di richiamare il lavoro del paziente dal nostro database e rinviarlo al centro di produzione.

D: In tema di qualità, la realizzazione di prodotti con sistematica CadCam sono paragonabili a quelli ottenuti da un bravo tecnico?

R: Questa è proprio una domanda chiave! Nella realtà odontotecnica italiana, ci sono eccezionali odontotecnici, odontotecnici bravi, odontotecnici sufficienti. Il successo nel nostro settore è determinato dalla qualità costante nel tempo. Una macchina industriale di precisione a controllo numerico garantisce la ripetibilità e la qualità in termini di tolleranze e precisioni. Ma il Cad non progetta da solo. Un bravo odontotecnico che saprà sfruttare le potenzialità di un Cad in maniera ottimale troverà i giovamenti di cui abbiamo parlato sin qua. Da sole le tecnologie non sono in grado di garantire l'eccellenza. Il CadCam è uno strumento eccezionale ma non si sostituisce alle nostre conoscenze e competenze. La figura e la professionalità dell'odontotecnico sono ancora un elemento centrale per la buona riuscita delle protesi. Sicuramente le sistematiche CadCam avranno successo perché uniformeranno gli standard e la qualità di precisione delle strutture di sostegno. L'eccellenza sarà però ancora a favore delle mani di un bravo tecnico.

Odt. Alessandro CONFORTI



Diplomato Odontotecnico a Bergamo nel 1982.

Nel 1988 inizia la sua attività in proprio, specializzandosi principalmente nel campo della metallo ceramica ed in particolar modo ai restauri estetici.

Dal 1992 continua la sua formazione partecipando attivamente a numerose manifestazioni e corsi di aggiornamento in Italia ed all'estero.

Dal 1994 attività di relatore in diverse conferenze sia negli Stati Uniti sia in Europa, esegue corsi di metallurgia e ceramica ponendo la sua attenzione all'aspetto estetico e funzionale.

Dal 1999 abbraccia la metodica dell'AIKEKM (Accademia Italiana di Elettromiografia e Kinesiografia Cranio Mandibolare).

Dal 2001 Primi approcci alla tecnica CadCam.

Relatore nazionale SNO, Docente accreditato presso il ministero della sanità, ha collaborato con l'Università Amedeo Avogadro del Piemonte Orientale in vari congressi, ha partecipato a varie ricerche sul tema della Biocompatibilità dei materiali dentali con il Prof. Pierluigi Foglio Bonda.

Calendario corsi ottobre/dicembre 2008

Conservativa

**CC021 DUE CARRARE (PD) Centro Corsi Sweden & Martina 24 ottobre
RESTAURI POSTERIORI IN COMPOSITO**

Relatori: Stefano Bottacchiari e Paolo Ferrari

**CC022 CINISELLO BALSAMO (MI) Hotel Cosmo Palace 25 ottobre
RESTAURI POSTERIORI IN COMPOSITO**

Relatori: Stefano Bottacchiari e Paolo Ferrari

**CC023 CATANIA Sheraton Catania Hotel 8 novembre
RESTAURI POSTERIORI IN COMPOSITO**

Relatori: Stefano Bottacchiari e Paolo Ferrari

**CC031 GENOVA Star Hotel 28 novembre
RESTAURI POSTERIORI IN COMPOSITO**

Relatori: Stefano Bottacchiari e Paolo Ferrari

Endodonzia

**CF360 CINISELLO BALSAMO (MI) Cosmo Hotel Palace 17 ottobre
LA PREPARAZIONE SIMULTANEA DEL CANALE RADICOLARE**

Relatore: Vinio Malagnino

**CF362 CATANIA Studio Dott. Alfio Pappalardo 17 e 18 ottobre
CORSO TEORICO PRATICO DI ENDODONZIA 1/4**

Relatore: Alfio Pappalardo

**CF362 CATANIA Studio Dott. Alfio Pappalardo 21 e 22 novembre
CORSO TEORICO PRATICO DI ENDODONZIA 2/4**

Relatore: Alfio Pappalardo

**CF362 CATANIA Studio Dott. Alfio Pappalardo 12 e 13 dicembre
CORSO TEORICO PRATICO DI ENDODONZIA 3/4**

Relatore: Alfio Pappalardo

**CF362 CATANIA Studio Dott. Alfio Pappalardo 16 e 17 gennaio 2009
CORSO TEORICO PRATICO DI ENDODONZIA 4/4**

Relatori: Vinio Malagnino e Alfio Pappalardo

**CF340 BARI Sheraton Nicolaus Hotel 23 ottobre
LA PREPARAZIONE SIMULTANEA DEL CANALE RADICOLARE**

Relatore: Sandro Marcoli

**CF363 ROMA Sheraton Roma Hotel 25 ottobre
LA PREPARAZIONE SIMULTANEA DEL CANALE RADICOLARE**

Relatore: Sandro Marcoli

**CF364 TORINO Sicor srl 7 novembre
LA PREPARAZIONE SIMULTANEA DEL CANALE RADICOLARE**

Relatore: Sandro Marcoli

**CF347 TODI (PG) Hotel Bramante 7 e 8 novembre
CORSO TEORICO PRATICO DI ENDODONZIA 1/3**

Relatore: Andrea Gesi

**CF347 TODI (PG) Hotel Bramante 28 e 29 novembre
CORSO TEORICO PRATICO DI ENDODONZIA 2/3**

Relatore: Andrea Gesi

**CF347 TODI (PG) Hotel Bramante 12 e 13 dicembre
CORSO TEORICO PRATICO DI ENDODONZIA 3/3**

Relatore: Andrea Gesi

**CF365 ROMA Sheraton Roma Hotel 14 novembre
LA PREPARAZIONE SIMULTANEA DEL CANALE RADICOLARE**

Relatore: Vinio Malagnino

**CF366 CAGLIARI Caesar's Hotel 15 novembre
LA PREPARAZIONE SIMULTANEA DEL CANALE RADICOLARE**

Relatore: Vinio Malagnino

**CF375 PISA Hotel Repubblica Marinara 22 novembre
LA PREPARAZIONE SIMULTANEA DEL CANALE RADICOLARE E L'OTTURAZIONE
CON L'ONDA CONTINUA DI CONDENSAZIONE**

Relatore: Andrea Gesi

**CF353 CASTEL MELLA (BS) Hotel President 28 novembre
LA PREPARAZIONE SIMULTANEA DEL CANALE RADICOLARE**

Relatore: Sandro Marcoli

**CF350 DUE CARRARE (PD) Centro Corsi Sweden & Martina 29 novembre
LA PREPARAZIONE SIMULTANEA DEL CANALE RADICOLARE**

Relatore: Sandro Marcoli

**CF376 GENOVA Star Hotel 5 dicembre
LA PREPARAZIONE SIMULTANEA DEL CANALE RADICOLARE**

Relatore: Roberto Gianazza

**CF367 RENDE (CS) Hotel Executive 6 dicembre
LA PREPARAZIONE SIMULTANEA DEL CANALE RADICOLARE**

Relatore: Vinio Malagnino

**CF368 SAN MARCO EVANGELISTA (CE) Grand Hotel Vanvitelli 31 gennaio 2009
LA PREPARAZIONE SIMULTANEA DEL CANALE RADICOLARE**

Relatore: Sandro Marcoli

Ortodonzia

**CE210 CASERTA Grand Hotel Vanvitelli 18 ottobre
CORSO DI ORTODONZIA PREVENTIVA E INTERCETTIVA**

Relatore: Gaetano Ierardo

**CE205 GIULIANOVA (TE) Hotel Don Juan 18 ottobre
CORSO DI ORTODONZIA PREVENTIVA E INTERCETTIVA**

Relatore: Gianni Manes Gravina

**CE212 AGRIGENTO Hotel Akrabello 25 ottobre
CORSO DI ORTODONZIA PREVENTIVA E INTERCETTIVA**

Relatore: Gianni Manes Gravina

**CE217 MASSAFRA (TA) Appia Palace Hotel 15 novembre
CORSO DI ORTODONZIA PREVENTIVA E INTERCETTIVA**

Relatore: Gianni Manes Gravina

**CE209 CATANIA Sheraton Catania 15 novembre
CORSO DI ORTODONZIA PREVENTIVA E INTERCETTIVA**

Relatore: Gaetano Ierardo

**CE213 ERICE (TP) Hotel Baia Dei Mulini 22 novembre
CORSO DI ORTODONZIA PREVENTIVA E INTERCETTIVA**

Relatore: Gianni Manes Gravina

**CE207 DUE CARRARE (PD) Centro Corsi Sweden & Martina 29 novembre
CORSO DI ORTODONZIA PREVENTIVA E INTERCETTIVA**

Relatore: Gianni Manes Gravina

**CE216 ROMA Università degli Studi di Roma Dip. di Scienze Odontostomatologiche 29 novembre
CORSO DI ORTODONZIA PREVENTIVA E INTERCETTIVA - 2° LIVELLO**

Relatori: Gaetano Ierardo, Gianni Manes Gravina e Antonella Polimeni

**CE206 CINISELLO BALSAMO (MI) Cosmo Palace Hotel 13 dicembre
CORSO DI ORTODONZIA PREVENTIVA E INTERCETTIVA**

Relatore: Gaetano Ierardo

Implantologia

**CA374 TORINO Poliambulatorio Le Vele 17 e 18 ottobre
TECNICHE SEMPLICI, ATTUALI E PREDICIBILI PER IL RAGGIUNGIMENTO DELL'EC-
CELLENZA IN IMPLANTOPROTESI 1/4**

Relatore: Angelo Sisti

**CA374 TORINO Poliambulatorio Le Vele 14 e 15 novembre
TECNICHE SEMPLICI, ATTUALI E PREDICIBILI PER IL RAGGIUNGIMENTO DELL'EC-
CELLENZA IN IMPLANTOPROTESI 2/4**

Relatore: Angelo Sisti

**CA374 TORINO Poliambulatorio Le Vele 28 e 29 novembre
TECNICHE SEMPLICI, ATTUALI E PREDICIBILI PER IL RAGGIUNGIMENTO DELL'EC-
CELLENZA IN IMPLANTOPROTESI 3/4**

Relatore: Stefano Conti

**CA374 TORINO Poliambulatorio Le Vele 12 e 13 dicembre
TECNICHE SEMPLICI, ATTUALI E PREDICIBILI PER IL RAGGIUNGIMENTO DELL'EC-
CELLENZA IN IMPLANTOPROTESI 4/4**

Relatore: Stefano Conti

**CA378 MONASTIER (TV) Villa Fiorita 17 e 18 ottobre
MODIFICHE DEI VOLUMI TISSUTALI PERIIMPLATARI: EVOLUZIONI DELLE TECNI-
CHE ERE E LMSF**

Relatore: Giovanni B. Bruschi

**CA334 BARLETTA (BA) Studio Dott. N. Borraccino 17 e 18 ottobre
CORSO DI IMPLANTOPROTESI 1/3**

Relatore: Gaetano Calesini

**CA334 BARLETTA (BA) Studio Dott. N. Borraccino 14 e 15 novembre
CORSO DI IMPLANTOPROTESI 2/3**

Relatore: Gaetano Calesini

**CA334 BARLETTA (BA) Studio Dott. N. Borraccino 12 e 13 dicembre
CORSO DI IMPLANTOPROTESI 3/3**

Relatore: Gaetano Calesini

**CA335 BARLETTA (BA) Studio Dott. N. Borraccino 28 e 29 novembre
CORSO DI IMPLANTOPROTESI PER ODONTOTECNICI**

Relatore: Roberto Canalis

**CA368 DUE CARRARE (PD) Centro Corsi Sweden & Martina 17 e 18 ottobre
CORSO PRATICO DI IMPLANTOLOGIA AVANZATA**

Relatore: Marco Csonka

**CA347 ROMA Studio Dott. G. B. Bruschi 24 e 25 ottobre
CORSO DI CHIRURGIA IMPLANTARE E IMPLANTOPROTESI 1/3**

Relatore: Giovanni B. Bruschi

**CA347 ROMA Studio Dott. G. B. Bruschi 7 e 8 novembre
CORSO DI CHIRURGIA IMPLANTARE E IMPLANTOPROTESI 2/3**

Relatore: Giovanni B. Bruschi

**CA347 ROMA Studio Dott. G. B. Bruschi 28 e 29 novembre
CORSO DI CHIRURGIA IMPLANTARE E IMPLANTOPROTESI 3/3**

Relatore: Giovanni B. Bruschi

**CA393 CATANIA Hotel Santa Caterina 24 e 25 ottobre
CORSO DI IMPLANTOLOGIA CHIRURGICA E PROTESICA 1/5**

Relatori: Marco Csonka e Maurizio Franco

**CA393 CATANIA Hotel Santa Caterina 14 e 15 novembre
CORSO DI IMPLANTOLOGIA CHIRURGICA E PROTESICA 2/5**

Relatori: Marco Csonka e Maurizio Franco

**CA393 CATANIA Hotel Santa Caterina 12 e 13 dicembre
CORSO DI IMPLANTOLOGIA CHIRURGICA E PROTESICA 3/5**

Relatori: Marco Csonka e Maurizio Franco

**CA393 CATANIA Hotel Santa Caterina 16 e 17 gennaio 2009
CORSO DI IMPLANTOLOGIA CHIRURGICA E PROTESICA 4/5**

Relatori: Marco Csonka e Maurizio Franco

**CA393 CATANIA Hotel Santa Caterina data da definirsi
CORSO DI IMPLANTOLOGIA CHIRURGICA E PROTESICA 5/5**

Relatori: Marco Csonka e Maurizio Franco

**CA395 TORINO Studio Medico Associato Icardi e Castroflorio 25 ottobre
GLOBAL EXPERIENCE MEETING**

Relatore: Alfonso Baruffaldi

**CA394 VIMERCATE (MI) Filiale Sweden & Martina Torre Quercia 7 e 8 novembre
TECNICHE SEMPLICI, ATTUALI E PREDICIBILI PER IL RAGGIUNGIMENTO DELL'EC-
CELLENZA IN IMPLANTOPROTESI 1/4**

Relatore: Stefano Conti

**CA394 VIMERCATE (MI) Filiale Sweden & Martina Torre Quercia 12 e 13 dicembre
TECNICHE SEMPLICI, ATTUALI E PREDICIBILI PER IL RAGGIUNGIMENTO DELL'EC-
CELLENZA IN IMPLANTOPROTESI 2/4**

Relatore: Angelo Sisti

**CA394 VIMERCATE (MI) Filiale Sweden & Martina Torre Quercia 16 e 17 gennaio 2009
TECNICHE SEMPLICI, ATTUALI E PREDICIBILI PER IL RAGGIUNGIMENTO DELL'EC-
CELLENZA IN IMPLANTOPROTESI 3/4**

Relatore: Stefano Conti

**CA394 VIMERCATE (MI) Filiale Sweden & Martina Torre Quercia 6 e 7 febbraio 2009
TECNICHE SEMPLICI, ATTUALI E PREDICIBILI PER IL RAGGIUNGIMENTO DELL'EC-
CELLENZA IN IMPLANTOPROTESI 4/4**

Relatore: Angelo Sisti

**CA348 LIDO DI CAMAIORE (LU) Istituto Stomatologico Tirreno Centro di Odontoiatria
Ospedale Unico della Versilia 8 novembre
MASTER PREMIUM 1/10**

Relatore: Ugo Covani

**CA348 LIDO DI CAMAIORE (LU) Istituto Stomatologico Tirreno Centro di Odontoiatria
Ospedale Unico della Versilia 22 novembre
MASTER PREMIUM 2/10**

Relatore: Ugo Covani

CA348 LIDO DI CAMAIORE (LU) Istituto Stomatologico Tirreno Centro di Odontoiatria Ospedale Unico della Versilia 20 dicembre
MASTER PREMIUM 3/10
Relatore: Ugo Covani

CA348 LIDO DI CAMAIORE (LU) Istituto Stomatologico Tirreno Centro di Odontoiatria Ospedale Unico della Versilia 10 gennaio 2009
MASTER PREMIUM 4/10
Relatore: Ugo Covani

CA348 LIDO DI CAMAIORE (LU) Istituto Stomatologico Tirreno Centro di Odontoiatria Ospedale Unico della Versilia 7 febbraio 2009
MASTER PREMIUM 5/10
Relatore: Ugo Covani

CA348 LIDO DI CAMAIORE (LU) Istituto Stomatologico Tirreno Centro di Odontoiatria Ospedale Unico della Versilia 7 marzo 2009
MASTER PREMIUM 6/10
Relatore: Ugo Covani

CA348 LIDO DI CAMAIORE (LU) Istituto Stomatologico Tirreno Centro di Odontoiatria Ospedale Unico della Versilia 18 aprile 2009
MASTER PREMIUM 7/10
Relatore: Ugo Covani

CA348 LIDO DI CAMAIORE (LU) Istituto Stomatologico Tirreno Centro di Odontoiatria Ospedale Unico della Versilia 9 maggio 2009
MASTER PREMIUM 8/10
Relatore: Ugo Covani

CA348 LIDO DI CAMAIORE (LU) Istituto Stomatologico Tirreno Centro di Odontoiatria Ospedale Unico della Versilia 13 giugno 2009
MASTER PREMIUM 9/10
Relatore: Ugo Covani

CA348 LIDO DI CAMAIORE (LU) Istituto Stomatologico Tirreno Centro di Odontoiatria Ospedale Unico della Versilia 4 luglio 2009
MASTER PREMIUM 10/10
Relatore: Ugo Covani

CA369 BOLOGNA Studio Associato Nove Archi 14 e 15 novembre
CORSO DI CHIRURGIA IMPLANTARE 1/3
Relatore: Agostino Scipioni

CA369 BOLOGNA Studio Associato Nove Archi 23 e 24 gennaio 2009
CORSO DI CHIRURGIA IMPLANTARE 2/3
Relatore: Agostino Scipioni

CA369 BOLOGNA Studio Associato Nove Archi 20 e 21 gennaio 2009
CORSO DI CHIRURGIA IMPLANTARE 3/3
Relatore: Agostino Scipioni

CA375 FIRENZE Starhotel Michelangelo 15 novembre
PROTOCOLLO CHIRURGICO DALL'IMPIANTO POSTESTRATTIVO ALLA CRESTA EDENTULA ATROFICA PER CREARE UNA BIO MANTENIBILITA
Relatore: Giovanni B. Bruschi

CA344 DUE CARRARE (PD) Centro Corsi Sweden & Martina 17, 18 e 19 novembre
CORSO AVANZATO DI IMPLANTOLOGIA
Relatori: Marco Csonka e Maurizio Franco

CA402 BARLETTA (BA) Studio Borracino Nicola 21 novembre
CORSO PRATICO DI IMPLANTOLOGIA AVANZATA
Relatore: Marco Csonka

CA353 Havana Centro Internazionale Ciren Cuba dal 21 al 29 novembre
STAGE PRATICO DI CHIRURGIA IMPLANTARE SU PAZIENTE
Relatori: Adriano Bobbio, Fabrizio Polato e Fabrizio Antenucci

CA362G OSMANNORO (FI) Novotel 29 novembre
BRANEMARK VENT'ANNI DOPO: LE EVOLUZIONI DELL'IMPLANTOLOGIA
Relatore: Ugo Covani

CA380 PONTE SAN GIOVANNI (PG) Park Hotel 5 e 6 dicembre
CORSO TEORICO-PRATICO DI IMPLANTOLOGIA DI BASE - 1/4
Relatori: Carmine Daniele, Massimo Fagnani e Valerio Polidori

CA380 PONTE SAN GIOVANNI (PG) Park Hotel 23 e 24 gennaio 2009
CORSO TEORICO-PRATICO DI IMPLANTOLOGIA DI BASE - 2/4
Relatori: Carmine Daniele, Massimo Fagnani e Valerio Polidori

CA380 PONTE SAN GIOVANNI (PG) Park Hotel 20 e 21 febbraio 2009
CORSO TEORICO-PRATICO DI IMPLANTOLOGIA DI BASE - 3/4
Relatori: Carmine Daniele, Massimo Fagnani e Valerio Polidori

CA380 PONTE SAN GIOVANNI (PG) Park Hotel 13 e 14 marzo 2009
CORSO TEORICO-PRATICO DI IMPLANTOLOGIA DI BASE - 4/4
Relatori: Carmine Daniele, Massimo Fagnani e Valerio Polidori

CA396 DUE CARRARE (PD) Centro Corsi Sweden & Martina 24 gennaio 2009
GLOBAL EXPERIENCE MEETING
Relatore: Alfonso Baruffaldi

CA397 VIMERCATE (MI) Filiale Sweden & Martina Torre Quercia 14 marzo 2009
GLOBAL EXPERIENCE MEETING
Relatore: Alfonso Baruffaldi

CA356 VIBO VALENTIA Studio Dott. Michele Figliuzzi 13 e 14 marzo 2009
CORSO DI PARODONTOLOGIA E IMPLANTOLOGIA 1/3
Relatore: Michele Figliuzzi

CA356 VIBO VALENTIA Studio Dott. Michele Figliuzzi 3 e 4 aprile 2009
CORSO DI PARODONTOLOGIA E IMPLANTOLOGIA 2/3
Relatore: Michele Figliuzzi

CA356 VIBO VALENTIA Studio Dott. Michele Figliuzzi 15 e 16 maggio 2009
CORSO DI PARODONTOLOGIA E IMPLANTOLOGIA 3/3
Relatore: Michele Figliuzzi

CA354 Havana Centro Internazionale Ciren Cuba dal 22 al 29 marzo 2009
STAGE PRATICO DI CHIRURGIA IMPLANTARE SU PAZIENTE
Relatori: Adriano Bobbio, Fabrizio Polato e Fabrizio Antenucci

ABANO TERME (PD) dal 18 al 20 giugno 2009 PREMIUM DAY 2009

Paradontologia

CA382 DUE CARRARE (PD) Centro Congressi Sweden & Martina 22 novembre
NUOVI PROTOCOLLI A BASSA INVASIVITA NELLA TERAPIA DEI PAZIENTI PARODONTALI
Relatore: Daniele Cardaropoli

CA399 ISOLA DEL GRAN SASSO (TE) Studio Dr. Elio D'Archivio 28 e 29 novembre
CORSO TEORICO PRATICO PARADONTOLOGIA NON CHIRURGICA
Relatori: Annamaria Genovesi e Fortunato Alfonsi

Medicina estetica

CI032 COLLEFERRO (RM) Smile Center 18 ottobre
I FILLER: TECNICHE DI IMPIANTO NEGLI INESTETISMI DEL VISO
Relatore: Stefania Bizzarri

CI040 BOLOGNA Studio Associato Nove Archi 18 ottobre
I FILLER: TECNICHE DI IMPIANTO NEGLI INESTETISMI DEL VISO
Relatore: Filippo Brighetti

CI028 MILANO Villa Cimarosa 25 ottobre
I FILLER: TECNICHE DI IMPIANTO NEGLI INESTETISMI DEL VISO
Relatore: Enrico Bernè

CI041 VICOFERTILE (PR) Studio Associato Santini & Fiamminghi 25 ottobre
I FILLER: TECNICHE DI IMPIANTO NEGLI INESTETISMI DEL VISO
Relatore: Filippo Brighetti

CI049 PALERMO Studio Dr. Antonio Siragusa 25 ottobre
I FILLER: TECNICHE DI IMPIANTO NEGLI INESTETISMI DEL VISO
Relatore: Massimo Marasco

CI044 GENOVA Studio Dr.ssa Lucia Botticelli 25 ottobre
I FILLER: TECNICHE DI IMPIANTO NEGLI INESTETISMI DEL VISO
Relatore: Stefania Bizzarri

CI036 LIVORNO Studio Brilli & Orsetti - Viale Petrarca, 14 25 ottobre
I FILLER: TECNICHE DI IMPIANTO NEGLI INESTETISMI DEL VISO
Relatore: Antonio Magliaro

CI050 NAPOLI Studio Dentistico Tamai, Villamaina, Morlino 31 ottobre
I FILLER: TECNICHE DI IMPIANTO NEGLI INESTETISMI DEL VISO
Relatore: Andrea Corbo

CI042 SAN VENDEMIANO (TV) Centro Corsi Studio Dentistico Dr. Rosanda 8 novembre
I FILLER: TECNICHE DI IMPIANTO NEGLI INESTETISMI DEL VISO
Relatore: Claudio Trainotti

CI039 CAGLIARI P.C. & P. Medicine Servizi 14 novembre
I FILLER: TECNICHE DI IMPIANTO NEGLI INESTETISMI DEL VISO
Relatore: Andrea Corbo

CI033 ROMA Romamedica 15 novembre
I FILLER: TECNICHE DI IMPIANTO NEGLI INESTETISMI DEL VISO
Relatore: Andrea Corbo

CI030 DUE CARRARE Centro Corsi Sweden & Martina 15 novembre
L'ESTETICA DEL SORRISO: CORREZIONE DEGLI INESTETISMI DELL'AREA PERIOREALE CON FILLER
Relatore: Claudio Trainotti

CI029 MILANO Villa Cimarosa 22 novembre
I FILLER: TECNICHE DI IMPIANTO NEGLI INESTETISMI DEL VISO
Relatore: Enrico Bernè

CI043 POTENZA Studio Associato Galizia 22 novembre
I FILLER: TECNICHE DI IMPIANTO NEGLI INESTETISMI DEL VISO
Relatore: Mauro Rana

CI048 FIRENZE Studio Odontoiatrico Associato Bacherini e Porry Pastorel 22 novembre
I FILLER: TECNICHE DI IMPIANTO NEGLI INESTETISMI DEL VISO
Relatore: Antonio Magliaro

CI047 MONFALCONE (GO) Studio Dr. Fabio Furlan 22 novembre
I FILLER: TECNICHE DI IMPIANTO NEGLI INESTETISMI DEL VISO
Relatore: Stefania Bizzarri

CI046 MATERA Studio Odontoiatrico Bradascio 6 dicembre
I FILLER: TECNICHE DI IMPIANTO NEGLI INESTETISMI DEL VISO
Relatore: Mauro Rana

CI037 PISA Studio Dr. Poli Gianluca 13 dicembre
I FILLER: TECNICHE DI IMPIANTO NEGLI INESTETISMI DEL VISO
Relatore: Antonio Magliaro

CadCam

CH054G DUE CARRARE (PD) Centro Corsi Sweden & Martina 24 ottobre
CORSO AVANZATO CADCAM ECHO 2° LIV
Relatore: Diego Bassani

CH065G MESAGNE (BR) Tenuta Moreno 25 ottobre
INTRODUZIONE ALLA SISTEMATICA CADCAM ECHO
Relatore: Diego Bassani

CH043G DUE CARRARE (PD) Centro Corsi Sweden & Martina 27 e 28 ottobre
CORSO AVANZATO CADCAM ECHO 1° LIV
Relatore: Carlo Baroncini

CH055G DUE CARRARE (PD) Centro Corsi Sweden & Martina 7 novembre
INTRODUZIONE ALLA SISTEMATICA CADCAM ECHO
Relatore: Diego Bassani

CH044G DUE CARRARE (PD) Centro Corsi Sweden & Martina 13 e 14 novembre
CORSO AVANZATO CADCAM ECHO 1° LIV
Relatore: Carlo Baroncini

CG056G DUE CARRARE (PD) Centro Corsi Sweden & Martina 21 novembre
CORSO AVANZATO CADCAM ECHO 2° LIV
Relatore: Diego Bassani

CH045G DUE CARRARE (PD) Centro Corsi Sweden & Martina 27 e 28 novembre
CORSO AVANZATO CADCAM ECHO 1° LIV
Relatore: Carlo Baroncini

CH057G DUE CARRARE (PD) Centro Corsi Sweden & Martina 4 dicembre
INTRODUZIONE ALLA SISTEMATICA CADCAM ECHO
Relatore: Diego Bassani

CH046G DUE CARRARE (PD) Centro Corsi Sweden & Martina 11 e 12 dicembre
CORSO AVANZATO CADCAM ECHO 1° LIV
Relatore: Carlo Baroncini

Sweden & Martina Mediterranea



Sweden & Martina Mediterranea, una nuova filiale in Spagna

La nuova filiale spagnola di Sweden & Martina è ormai una realtà consolidata. La filiale ha sede a Valencia, città che conosce uno dei maggiori tassi di crescita economica in Spagna. La società è stata battezzata con il nome Sweden & Martina Mediterranea.

Il team di vendita oggi annovera 10 venditori nei maggiori centri della parte spagnola della penisola Iberica mentre un distributore indipendente continua con successo a coprire l'area del Portogallo.

I venditori sono professionisti che hanno maturato grande esperienza nel settore dell'implantologia orale e possono offrire alla clientela Spagnola tutto il supporto tecnico necessario per l'adozione delle soluzioni implantologiche Sweden & Martina.

La filiale è gestita da personale bilingue che permette una facile interazione con la casa madre italiana. Insieme all'organizzazione della filiale e della forza vendita si sta lavorando per far conoscere anche in Spagna le caratteristiche che contraddistinguono Sweden & Martina nel mercato Italiano: una presenza capillare sul territorio, un rapporto diretto con il cliente, un intenso programma di "Continuing Dental Education" e di eventi congressuali per dare l'opportunità di essere continuamente aggiornati sugli sviluppi scientifici del settore.

Parallelamente Sweden & Martina Mediterranea sta partecipando alle maggiori manifestazioni delle Società Scientifiche Spagnole come la Società Spagnola di Chirurgia Maxillo Facciale e la Società Spagnola di Chirurgia Orale ma anche ad eventi internazionali come il congresso internazionale della Federazione Europea delle Società di Chirurgia Orale che si tiene a Oporto in Portogallo in Ottobre.

A livello scientifico molti ricercatori Spagnoli, come molti ricercatori Italiani, hanno grande notorietà internazionale. Tutto ciò contribuisce a rendere la Spagna un ambiente estremamente dinamico e pronto a collaborare attivamente

con Sweden & Martina nella ricerca e nello sviluppo di nuove soluzioni ed ulteriori evoluzioni per il mercato odontoiatrico.

In questo senso si stanno avviando anche gruppi di studio congiunti che vedranno protagonisti professionisti di entrambi i paesi a conferma che la collaborazione internazionale favorita da Sweden & Martina è già un dato di fatto ed un momento imprescindibile per lo ricerca e lo sviluppo di soluzioni che siano all'avanguardia per un mercato e per pazienti che sono sempre più Europei piuttosto che regionali.

Sweden & Martina Mediterranea, a new branch in Spain

The new Spanish branch of Sweden & Martina has now become an established business. The branch has its headquarters in Valencia, a city that has seen one of the greatest rates of economic growth in Spain. The company was given the name Sweden & Martina Mediterranea. New members were added to the sales team and another 10 salespeople are numbered in the main towns of the Spanish part of the Iberian Peninsula, whereas an independent distributor continues to work successfully to cover Portugal.

The salespeople are professionals who have acquired considerable experience in the oral implantology sector and can offer all the technical support required for the adoption of Sweden & Martina implantological solutions to the Spanish client base.

The branch is managed by bilingual staff, which allows easy interaction with the Italian parent company. Using the organisation of the branch and the sales force, the company is working to also make its characteristics known in Spain that distinguish Sweden & Martina in the Italian market: a widespread presence in the territory, direct customer relations, an intense Continuing Dental Education program and conference events, which provide the opportunity to be kept constantly updated on the scientific deve-

lopments in the sector.

At the same time, Sweden & Martina Mediterranea is taking part in the main events organised by the Spanish scientific societies such as the Spanish Maxillo-Facial Surgery Society and the Spanish Oral Surgery Society but also in international events like the international conference of the European Federation of Oral Surgery Societies, which takes place in Oporto in Portugal in October.

On a scientific level, many Spanish researchers, like many Italian researchers, are renowned internationally. All this contributes towards making Spain an extremely dynamic environment where Sweden & Martina will be able to draw on new information concerning the market and technical developments.

Joint study groups are being set up for this reason that involve leading professionals from both countries in confirmation that the international partnership supported by Sweden & Martina is already a well-established fact and an inescapable moment for the research and development of state-of-the-art solutions for a market and patients that are increasingly European rather than regional.

Sweden & Martina Mediterranea, una nueva filial en España

La nueva filial española de Sweden & Martina es ya una realidad consolidada. La filial tiene su sede en Valencia, una de las ciudades españolas que ha registrado un mayor crecimiento económico. La sociedad ha sido bautizada con el nombre de Sweden & Martina Mediterránea.

El equipo de ventas crece cada vez más. Cuenta actualmente con más de diez vendedores en los centros más importantes de la zona española de la Península Ibérica, mientras un distribuidor independiente sigue cubriendo con éxito la zona de Portugal.

Los vendedores son profesionales que han acumulado una gran experiencia en

el sector de la implantología oral y pueden brindar a la clientela española toda la ayuda necesaria para la adopción de las soluciones implantológicas de Sweden & Martina.

La filial está gestionada por personal bilingüe, lo cual permite una fácil interacción con la casa madre italiana. Estamos trabajando con la organización de la filial y el equipo de ventas para dar a conocer también en España las características que distinguen a Sweden & Martina en el mercado italiano: una presencia capilar en el territorio, una relación directa con el cliente, y un intenso programa de "Continuing Dental Education" y congresos para favorecer una actualización continua sobre los avances científicos del sector.

Paralelamente, Sweden & Martina Mediterránea está participando en las manifestaciones más importantes, organizadas por las sociedades científicas españolas, como la Sociedad Española de Cirugía Oral y Máxilofacial, (SECOM), así como en eventos internacionales, como el congreso internacional organizado por la Federación Europea de Sociedades de Cirugía Bucal (SECIB), que se celebra en Oporto (Portugal) en el mes de octubre.

A nivel científico, muchos de los investigadores españoles, así como muchos otros italianos, gozan de gran notoriedad internacional. Todo ello contribuye a que España sea un ambiente sumamente dinámico del que Sweden & Martina podrá obtener nuevos elementos de información sobre las dinámicas del mercado y desarrollos técnicos de la implantología.

En este sentido, también se están formando grupos de estudio conjuntos que verán como protagonistas a profesionales de ambos países, demostrando con ello que la colaboración internacional favorecida por Sweden & Martina es ya un dato de hecho y un momento imprescindible para la investigación y el desarrollo de soluciones vanguardistas con vistas a un mercado y unos pacientes que, más que locales, son cada vez más europeos.

Moderni orientamenti nelle riabilitazioni chirurgico protesiche delle selle edentule e dei siti post-estrattivi: un corso all'ospedale militare di Milano

Si è svolto sabato 4 ottobre il corso presso la sala conferenze del Centro Ospedaliero Militare di Milano con la finalità di far conoscere le strategie chirurgiche e protesiche secondo gli approcci e le tecniche più evolute. I partecipanti hanno potuto conoscere i risultati preliminari di uno studio prospettico triennale sugli impianti Global Sweden & Martina e le novità sugli studi più recenti relativamente alle linee implantologiche Sweden & Martina. Relatori sono stati: Dr. Alessandro Baccarini, Dr. Claudio Bosisio, Dr. Stefano Conti, Prof. Ugo Covani, Dr. Roberto Crespi, Dr. Davide Farronato, Dr. Paolo Ferdeghini, Dr. Riccardo Monguzzi, Dr.ssa Maria Pia Mottola, Dr. Giancarlo Pagani, Dr. Agostino Scipioni, Dr. Angelo Sisti.



Global Experience Meeting

Nella prima metà di giugno si è svolto presso la sede centrale di Sweden & Martina la prima edizione del "Global Experience Meeting". Con un successo inaspettato che ha visto la partecipazione di odontoiatri provenienti da tutta Italia, questa prima edizione ha permesso agli utilizzatori dei sistemi implantologici Global di confrontarsi e di approfondire le caratteristiche tecniche di questi sistemi implantologici. Pubblichiamo di seguito le testimonianze dei relatori e di un partecipante.

Il 14 giugno 2008 si è tenuto presso il centro corsi Sweden & Martina il primo incontro nel quale relatori, opinion leader e ricercatori si confrontano direttamente con le opinioni e le esperienze dei liberi professionisti utilizzatori dei prodotti Sweden & Martina.

In particolare la giornata riguardava la sistematica implantare Global. Il confronto tra utilizzatori già esperti di tale sistematica assieme all'esperienza del Dr. Baruffaldi ha permesso di chiarire completamente ai neoutilizzatori e ai professionisti che intendevano avvicinarsi a questo nuovo impianto le peculiarità, i pregi e le precauzioni che possono rendere agevole e predicibile l'inserimento degli impianti Global.

Alla luce del risultato di questo primo incontro penso che sia possibile crearne altri in cui non solo i relatori ma anche i partecipanti all'incontro espongano le loro esperienze o chiedano chiarimenti sull'utilizzo dei sistemi implantologici Sweden & Martina.

Questo primo evento ha sicuramente fondato le basi per un nuovo tipo di incontri che possano essere di reale crescita e di confronto tra professionisti e ricercatori.

Dr. Gianluca Cazzoli, Sant'Agata Bolognese (BO)

L'implantologia è quella branca dell'odontoiatria che ha fatto più progressi in questi anni. Questi progressi hanno cambiato sia l'affidabilità delle nostre terapie riabilitative, sia ciò che a noi si richiede come capacità operativa.

In passato era considerato già un successo inserire un impianto ed ottenere una buona osteointegrazione; oggi, invece, questo non è più sufficiente, poiché ha via via assunto sempre più importanza anche il fattore estetico.

Ed è in questa ottica che si è svolto il I Global Experience Meeting presso il Centro Corsi Sweden & Martina tenuto dal Dr. A. Baruffaldi e dal Dr. G. Mancioffi.

GLOBAL

La giornata, era rivolta sia ai neofiti, che a coloro che già praticano l'implantologia ed in particolare agli utilizzatori della sistematica Global. Dopo una breve illustrazione

della sistematica, con presentazione di casi clinici documentati, è stata aperta una tavola rotonda con i partecipanti allo scopo di favorire il dibattito ed il confronto sulle problematiche implantari sia chirurgiche che protesiche. L'ampio riscontro partecipativo, ed il vivo interesse della platea, ci ha incoraggiato a portare avanti l'idea di questo nuovo gruppo di studio, aperto a tutti, che periodicamente si riunirà ed in cui ogni partecipante potrà portare esperienze e casi clinici che verranno analizzati e discussi.

Dr. A. Baruffaldi e Dr. G. Mancioffi, Piacenza

Educationals e visite all'azienda

Sweden & Martina organizza periodicamente "visite in azienda" per i professionisti dell'odontoiatria. I partecipanti possono così vedere e toccare con mano quella che è la realtà produttiva e gestionale di un'azienda modernamente organizzata. Possono parlare con gli ingegneri del reparto di produzione e con tutti gli addetti ai lavori che sono lieti di soddisfare le curiosità di chi quotidianamente utilizza i prodotti Sweden & Martina.

Con questo spirito il gruppo dei partecipanti al Master del Professor Angelo Itrò di Napoli, in visita in azienda nel mese di luglio, è stato accompagnato tra i reparti di produzione. Si è voluto dunque dare, a completamento di quella che è la preparazione teorica del Master Universitario, uno sguardo al processo di produzione dei dispositivi medici che l'odontoiatra utilizza nella sua pratica quotidiana. Tale è stato lo scopo della visita per il gruppo dei partecipanti al Master del Professor Ciccù dell'Università

di Messina in visita nel mese di settembre.

Tra gli obiettivi primari di Sweden & Martina c'è il coinvolgimento di istituzioni scientifiche e culturali nel promuovere l'aggiornamento continuo e la formazione post-laurea. A tal proposito è stato organizzato in sede nel mese di settembre un corso di implantologia in collaborazione con il Dottor Salvatore Parascandolo dell'A.O. Cardarelli di Napoli e dal suo staff. I partecipanti dopo la rituale visita agli stabilimenti di produzione hanno potuto assistere alle lezioni in aula seguite da simulazioni nella attrezzata sala corsi.

L'entusiasmo e lo spirito di Sweden & Martina ha contagiato alla fine tutti gli ospiti che in un clima sereno e piacevole hanno potuto aggiungere un tassello importante alla loro preparazione professionale.



Il gruppo dei partecipanti al Master del Prof. Angelo Itrò di Napoli



Il gruppo dei partecipanti al Master del Prof. Ciccù dell'Università di Messina



Il corso di implantologia del Dr. Salvatore Parascandolo dell'A.O. Cardarelli di Napoli e il suo staff

La partecipazione al Rally dei Faraoni

Ha preso avvio da Torino sabato 20 settembre, l'edizione 2008 del Rally dei Faraoni. Alla nota manifestazione rallystica, Sweden & Martina partecipa con la Isuzu guidata da Dario e Aldo De Lorenzo. La scenografia senzaltro suggestiva di Piazza Vittorio e le macchine della scuderia Sweden & Martina hanno catalizzato l'attenzione di quanti si sono trovati per passione o per semplice curiosità a Torino quel pomeriggio.



Auto, moto, camion, quad, mezzi di soccorso e assistenza vengono posizionati in una scenografia suggestiva accanto all'arco di partenza che ogni anno viene montato ai piedi della Sfinge sulla piana di Giza, sobborgo storico del Cairo.

A Torino, nel primo pomeriggio è stata effettuata una simulazione: tutti i veicoli e i piloti presenti sono passati sotto l'arco di partenza, simbolicamente in partenza da Torino al Cairo.

Una grande festa per la città di Torino, un grande momento per il Rally dei Faraoni, un'importante occasione per attirare i media nazionali e stranieri, per valorizzare un evento altamente stimato in ambiente sportivo, pronto per essere apprezzato anche da tutti i torinesi.

Il fascino della competizione è anche quello di un territorio incantato. Il deserto attraversato da piste millenarie tracciate dalle carovane dei mercanti provenienti dal Sudan o dagli inglesi ancora prima dell'ultima guerra.

Distese di sabbia senza fine con dune alte più di 70 metri, canyon maestosi, pinnacoli dalle forme incredibili, foreste pietrificate, formazioni calcaree, il Nilo, i laghi salati, le oasi.

Un caloroso in bocca al lupo all'equipaggio Sweden & Martina da tutta la redazione di "Numeri UNO".



Form di abbonamento gratuito a "Numeri UNO" esse & emme news magazine

Per essere ancora più vicina ai propri clienti e ai professionisti dell'odontoiatria, Sweden & Martina promuove delle nuove campagne di marketing per conoscere e far conoscere la propria struttura e il proprio management.

In quest'ottica abbiamo predisposto una scheda da compilare velocemente per ricevere direttamente nel vostro studio o a casa i prossimi fascicoli di "Numeri UNO" esse & emme news magazine in formato cartaceo o in formato elettronico come pdf, per ricevere una visita di un nostro specialista di prodotto

per farsi illustrare le soluzioni Sweden & Martina o per partecipare al programma educational in azienda con la visita agli stabilimenti implantologici della sede centrale di Due Carrare in provincia di Padova.

trovate qui di seguito, **inviatelo in busta chiusa per posta ordinaria a Sweden & Martina S.p.A., Via Veneto 10, 35020 Due Carrare (PD), o via fax al numero 049 91.24.290**

Dopo aver compilato il coupon che

✂

nome _____ cognome _____

indirizzo _____

c.a.p. _____ città _____ provincia _____

tel. _____ fax _____ cell. _____

email _____ RIVA _____ cod. fisc. _____

E' già cliente Sweden & Martina? SÌ NO

Sono interessato a ricevere copia cartacea della rivista

Sono interessato a ricevere la rivista alla mia casella di posta elettronica

Sono interessato a ricevere la visita di uno specialista di prodotto _____

Sono interessato a venire a visitare l'azienda

Autorizzo il trattamento dei miei dati personali ex D. Lgs. 196/03 firma _____

Lo stato dell'arte in odontoiatria

Riflessioni, pensieri in libertà e considerazioni di celebri professionisti sul mondo dell'odontoiatria

RESTAURO E DINTORNI

A proposito di restauri, siano essi diretti o indiretti, dobbiamo tenere nella dovuta considerazione l'importanza biologica delle strutture sulle quali interveniamo. La struttura dentale, grazie alle tecniche adesive, è oggi notevolmente più conservata e protetta con eccellenti risposte da un punto di vista biomeccanico ed estetico. Il mantenimento della vitalità pulpare è facilitato dalla minore aggressività ed estensione delle preparazioni parziali in rapporto alle preparazioni complete e dalla capacità di sigillo delle tecniche adesive. Le strutture parodontali devono essere adeguate all'integrazione biologica del restauro: il profilo sommerso e di emergenza della ricostruzione deve lasciare libero uno spazio adeguato allo sviluppo e al mantenimento dei tessuti parodontali superficiali e profondi.

Dr. Stefano Bottacchiari

IMPLANTOLOGIA DEL TERZO MILLENNIO

Quando mi è stato chiesto di scrivere alcune righe riguardo un argomento di implantologia fissando le linee guida attuali e i punti controversi, ho pensato in quest'ordine: titolo accattivante su un argomento "caldo" (così viene catturato il lettore); citazioni e dati tratti da articoli qualificati (così qualifico lo scritto); conclusioni tratte con il metodo aristotelico del sillogismo (così le conclusioni sono logiche e incontrovertibili). Poi ho riflettuto. Questo è un ottimo sistema per produrre scritti e relazioni ma si snatura la Nostra Professione. In questi anni si enfatizza giustamente l'EBM (Evidence Based Medicine) che permette di superare l'artigianalità della nostra professione e stabilisce in modo chiaro e ripetibile l'efficacia di materiali e protocolli quantificando i risultati. Ecco allora articoli con centinaia di dati, misure e criteri di ingresso allo studio (ma i miei pazienti si ostinano ad avere vizi e malattie che non soddisfano quei criteri) dai quali estrapolo e scelgo i miei protocolli terapeutici e riabilitativi. Però io che non voglio solo conoscere quali materiali, protocolli e metodi adottare ma anche le tecniche, trovo solo poche righe dedicate al "COME FARE" (Guardate in un vocabolario la definizione di tecnica e di metodo). La tecnica è data per scontata, il "COME FARE" è poco rilevante; i dettagli operativi sono superflui o non importanti per l'ottenimento del risultato. La letteratura E.B.M. è fondamentale, porta certezze (o dubbi) e sfronda l'implantologia da miti inutili mai provati, ma oggi sembra che per praticare la chirurgia implantare conti di più conoscere le tabelle con dati e statistiche che sapere suturare un lembo. Occorre recuperare un approccio alla nostra professione forse un po' antico che ci porti ad imparare e praticare le tecniche e non solo a conoscere i metodi e i dati numerici. (Esattamente come praticare una disciplina sportiva non equivale a conoscerne le regole e i record). Dopo questo sfogo torno a studiare perché non so usare Excel per calcolare la deviazione standard...

Dr. Angelo Sisti

TECNOLOGIE E PROFESSIONE?

Oggi si parla di globalizzazione; certamente questo non poteva essere evitato neanche dall'odontotecnica. Il raggiungimento dello STATO dell'ARTE attualmente implica una trasformazione più complessa e con strumenti non proprio consoni al nostro stato di artigiani.

Certo è che, la conoscenza di questi prodotti informatici permetterà una standardizzazione del processo produttivo lì dov'è possibile, ma non andrà per "ora" ad inficiare sui metodi produttivi. I timori sono molti quando la tecnologia entra nell'ambiente di lavoro, mentre risulta affascinante quando mostriamo con entusiasmo le funzioni del nostro nuovo telefonino ad un amico. Tutto questo fa parte di quella evoluzione che il mondo dell'odontotecnica sta vivendo; ostacolarla... possibile, evitare che il progresso faccia il suo decorso... impossibile. La via del cambiamento è già stata intrapresa da tutti coloro che pre... vedono un'alternativa alla nostra "vecchia" professione. Pertanto, credo sia meglio affiancarsi a chi ha già iniziato questo cammino (Panta Rei).

Odt. Diego Bassani

CONSIDERAZIONE SULLA PROFESSIONE

Guardando allo stato dell'arte della odontoiatria, certamente colpiscono i successi raggiunti, anche in campi come l'implantologia di cui più specificamente mi occupo: penso per esempio alla riduzione dei tempi di carico, ai nuovi traguardi estetici, alle tecniche rigenerative. Tuttavia vorrei richiamare due aspetti della professione, odontoiatrica e medica in generale, che vengono oggi spesso trascurati: il primo è l'importanza del confronto costante delle proprie opinioni con i Colleghi.

Talvolta si evita il confronto per non essere messi in discussione ed in questo caso la difesa delle proprie convinzioni non nasce certo dalla voglia di crescere ed imparare, che è invece "l'aggiornamento continuo" l'esperienza più entusiasmante lungo tutto l'arco professionale. Il secondo aspetto, certo collegato al primo, è la necessità di maestri, cioè di persone di riferimento, che sappiano essere mentori per chi desidera crescere professionalmente, e siano cioè capaci di trasmettere i migliori contenuti tecnici della professione, di insegnare l'approccio al paziente, e insieme sappiano far emergere le qualità di chi apprende: che operino insomma un insegnamento globale, e quindi vero della professione odontoiatrica.

Dr. Alfonso Baruffaldi

... Ci rivediamo a dicembre con il numero di fine anno di "Numeri UNO" esse & emme news magazine. Un augurio per il momento, il più sincero, di un buonissimo lavoro e l'invito a tenervi sempre informati sulle novità di Sweden & Martina.

NUMERI
UNO
ESSE&EMME NEWS MAGAZINE

sweden & martina

Sweden & Martina S.p.A.
Via Veneto, 10
35020 Due Carrare PD Italia
Tel. +39 049 912.43.00
Fax +39 049 912.42.90

www.sweden-martina.it